



# Ophtalmologie

## Rétinopathie diabétique: nouvelles possibilités thérapeutiques

Rev Med Suisse 2015; 11: 101-7

**Y. Guex-Crosier**  
**F. Behar-Cohen**

Dr Yan Guex-Crosier  
Uvéites et maladies externes  
Pr Francine Behar-Cohen  
Service d'ophtalmologie  
Hôpital Jules Gonin  
Université de Lausanne  
Fondation asile des aveugles  
Av. de France 15, 1004 Lausanne  
yan.guex@fa2.ch  
francine.behar@fa2.ch

### Diabetic retinopathy: new therapeutic possibilities

Diabetic retinopathy affects an increasing number of persons, about 4 millions in Europe, a number that will probably double until 2030. If we consider that 25-30% of patients are affected by diabetic retinopathy, an ophthalmologic screening and early therapy will allow a better visual prognosis and avoid severe ocular complications such as diabetic macular edema and proliferative diabetic retinopathy. A summary of current ophthalmologic literature was performed and was focused on the role of anti-VEGF (vascular endothelial growth factor) therapies and intraocular drug delivery of corticosteroids in a pathology that was recently classified in inflammatory pathologies.

La rétinopathie diabétique touche un nombre croissant de personnes, soit quatre millions en Europe, ce chiffre va probablement doubler d'ici 2030. Si l'on considère que 25-30% de ces patients sont atteints de rétinopathie diabétique, un dépistage et un traitement précoce permettent d'éviter les complications oculaires sévères telles que l'œdème maculaire cystoïde ou la rétinopathie diabétique proliférative. Un résumé des dernières données de la littérature ophtalmologique est présenté en insistant sur le rôle de l'anti-VEGF (*vascular endothelial growth factor*) et des implants intravitréens de corticostéroïdes pour une pathologie oculaire récemment classée dans les pathologies inflammatoires.

### QUELQUES FAITS ET CHIFFRES CONCERNANT LA RÉTINOPATHIE DIABÉTIQUE

On estime à 347 millions le nombre de personnes diabétiques dans le monde, dont 400 000 en Suisse, et que ce chiffre doublera d'ici 2030.<sup>1</sup> La rétinopathie diabétique (RD), complication microvasculaire du diabète la plus fréquente, touche environ 25-30% des patients diabétiques et 60% des patients diabétiques de type 2 depuis plus de dix ans. A l'échelle mondiale, environ 93 millions de personnes sont atteintes de RD, 21 millions d'œdème maculaire diabétique (OMD). Deux larges études menées sur des patients de diabète de types 1 et 2

ont montré un lien de causalité entre l'hyperglycémie et la RD.<sup>2,3</sup> Un contrôle strict de la glycémie réduit clairement le risque d'apparition de la RD. Mais ce contrôle devient moins efficace après une longue période d'hyperglycémie car la «mémoire métabolique» conduit à une évolution de la RD pour son propre compte, ce qui impose de ne pas négliger les étapes précoces survenant au cours de la RD. Des régulations épigénétiques contribuent à cette mémorisation.<sup>4</sup>

Lors du suivi à cinq ans de la cohorte lausannoise (CoLaus), l'incidence de nouveaux cas de diabète a été estimée à 9,8 cas par 1000 personnes/année, soit une augmentation de 5,4%. Des facteurs biologiques, tels que l'IL-6, la CRP, la leptine et les  $\gamma$ GT seraient prédictifs du développement d'un diabète de type 2.<sup>5</sup>

L'inflammation à bas bruit est à présent reconnue comme un des facteurs importants de la survenue de la RD.

Les causes de cécité de la RD ont évolué. Alors que la RD proliférante, entraînant des cécités complètes et parfois la perte fonctionnelle du globe, compliquait 90% des cas de diabète après 30 ans d'évolution, aujourd'hui, grâce à une amélioration de l'équilibre glycémique, au dépistage systématique et au traitement préventif par laser, ces cas sont devenus rares et la principale cause de baisse de vision est la survenue d'un OMD qui est observé chez environ 30% des diabétiques de type 2 avec ou sans RD sévère.<sup>6</sup>

Ces mesures ont également réduit le risque de RD proliférante sévère pour les diabétiques de type 1 qui touche actuellement environ 20% des patients après 30 ans d'évolution.<sup>6</sup>

## SIGNES ET SYMPTÔMES DE LA RÉTINOPATHIE DIABÉTIQUE

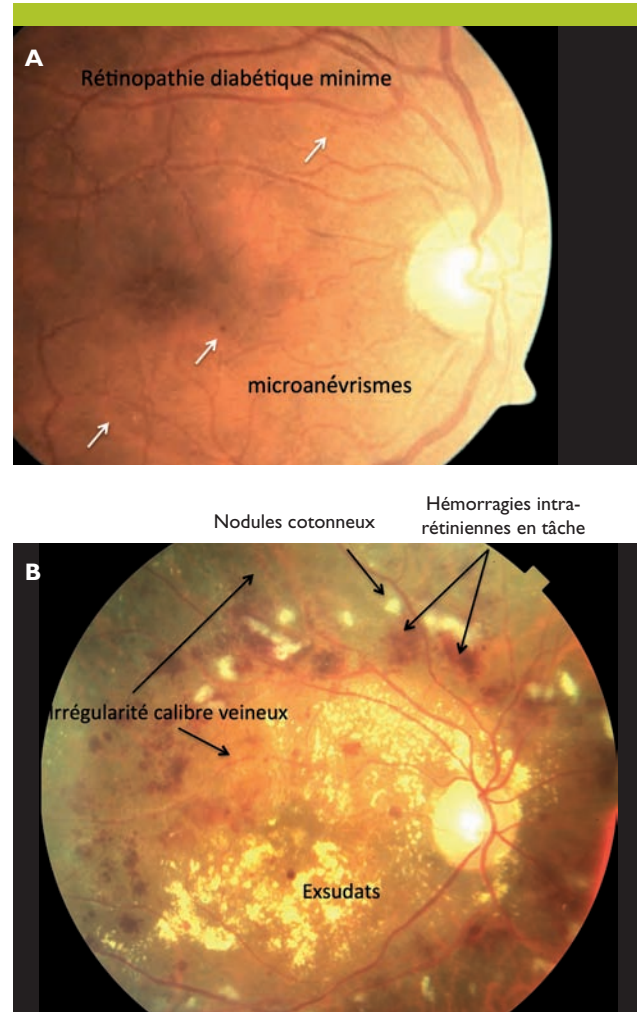
La RD est une maladie silencieuse qui ne devient symptomatique qu'à un stade tardif et parfois dépassé (hémorragie vitréenne, OMD, décollement de rétine, glaucome néovasculaire...). Pourtant, nous disposons aujourd'hui d'un arsenal thérapeutique étendu qui, s'il est utilisé à temps, évite au patient la perte fonctionnelle, dont la gravité dépasse la sphère ophtalmologique car alors la vie du diabétique et l'équilibre glycémique deviennent beaucoup plus difficiles. Seul le dépistage systématique de la RD a démontré son efficacité dans la prévention des complications graves.

Le dépistage et la classification des stades de la RD sont basés sur le degré et l'étendue des altérations microvasculaires. Ces signes sont les premiers visibles à l'examen direct mais sont en réalité des manifestations tardives de la RD car, à ce stade, des pertes irréversibles des neurones sont déjà survenues.

Grâce à la réalisation de rétinothotographies couleurs de fond d'œil, réalisées sans dilatation de la pupille et centrées sur différents champs, il est possible de faire l'estimation du nombre et de la localisation des micro-anévrysmes, des hémorragies intrarétiniennes, et des signes plus ou moins graves de réduction de perfusion rétinienne. Ceci conduit à distinguer les formes minimales, modérées et sévères de RD non proliférantes, les RD préproliférantes et celles déjà au stade de complications néovasculaires (tableau 1, figures 1A et B). Seules les rétinothotographies (examen minimal et indispensable) permettent de réaliser un suivi objectif de la RD.

D'autres examens seront réalisés si les rétinothotographies laissent suspecter des zones de rétine ischémique ou la présence d'un OMD selon les recommandations de l'Association américaine du diabète, parues en 2014 (tableau 2).

Cette classification ne prend en compte ni la présence ni la sévérité de l'OMD car seule la réalisation de stéréo-



**Figure 1. Signes cliniques de rétinopathie diabétique**

**A.** Rétinopathie minimale; **B.** Rétinopathie diabétique préproliférante sévère associée à une maculopathie cliniquement significative.

**Tableau 1. Sévérité de la rétinopathie diabétique**  
(Adapté de réf.<sup>45</sup>).

### Rétinopathie diabétique non proliférante minimale (micro-anévrysmes isolés) à modérée

- Micro-anévrysmes, hémorragies ponctuelles et en flammèche
- Dilatations capillaires
- Nodules cotonneux
- Exsudats secs

### Rétinopathie diabétique non proliférante sévère (ou préproliférante): signe d'ischémie en plus

En plus des signes précédents:

- Hémorragies rétinienne étendues en tâche dans quatre quadrants
- et/ou anomalies veineuses en chapelet dans deux quadrants ou plus
- et/ou anomalies microvasculaires intrarétiniennes dans un quadrant ou plus

### Rétinopathie diabétique proliférante (RDP)

La sévérité de la RDP (le risque de cécité) est liée à la taille des néovaisseaux et à leur localisation (prérétinienne ou prépapillaire)

- Minimale: néovaisseaux prérétiniens < 1/2 surface papillaire
- Modérée: néovaisseaux prérétiniens > 1/2 surface papillaire et/ou néovaisseaux prépapillaires < 1/4-1/3 surface papillaire
- Sévère: néovaisseaux prépapillaires > 1/4-1/3 surface papillaire
- Compliquée: hémorragie prérétinienne, intravitréenne, décollement de rétine, rubéose irienne, glaucome néovasculaire

photographies ou la tomographie à cohérence optique (OCT) permettent d'en faire le diagnostic. Il peut survenir à tous les stades de la RD et fait l'objet d'une classification différente (voir ci-après).

### Quelques situations particulières

- Grossesse et diabète: si la grossesse était fortement déconseillée du fait de 25% de risques de malformations fœtales lorsque l'HbA1c est supérieure à 10% durant la période de conception,<sup>7</sup> la grossesse est devenue possible grâce aux multiples moyens à disposition pour améliorer le contrôle glycémique. Durant la grossesse, une étroite surveillance de la RD est nécessaire.<sup>8</sup> Cinq facteurs de risque de progression de la RD ont été identifiés: la grossesse elle-même, le stade de RD en début de grossesse, la durée du diabète, l'équilibre des glycémies durant la grossesse et l'hypertension. Ces différents facteurs de risque ont été isolés par le Diabetes Control and Complications Trial Research Group lors de l'étude des complications rétinienne durant la grossesse.<sup>9</sup>

- Aggravation de la rétinopathie lors de l'équilibrage glycémique intensif par insulinothérapie: cette question reste



**Tableau 2. Modalités de surveillance ophtalmologique des patients diabétiques**

Les patients adultes présentant un **diabète de type 1** devraient bénéficier d'un examen oculaire initial en dilatation par un ophtalmologue dans les 5 ans qui suivent le début du diabète

Les patients présentant un **diabète de type 2** devraient avoir un examen initial par un ophtalmologue peu après le diagnostic du diabète



En l'absence de rétinopathie lors d'un ou de plusieurs examens oculaires, un contrôle tous les deux ans peut être proposé. En présence de rétinopathie diabétique, les examens suivants lors de diabète de type 1 ou 2 devraient être répétés au moins une fois par année. En présence d'une progression de la rétinopathie ou d'atteinte oculaire avec menace de la fonction visuelle, les examens oculaires devraient alors être répétés plus fréquemment

Les femmes présentant un diabète, désirant initier une grossesse ou enceintes, devraient avoir un examen oculaire et être informées du risque de développement et/ou de progression de la rétinopathie diabétique. L'examen oculaire devrait être effectué durant le premier semestre de la grossesse avec un suivi régulier durant toute la grossesse ainsi qu'à une année postpartum

mentales suggèrent que l'un des mécanismes puisse être une augmentation du facteur hypoxique HIF-1-alpha dans la rétine sous l'action de l'insuline en l'absence d'hypoxie.<sup>12</sup>

**EARLY TREATMENT DIABETIC RETINOPATHY STUDY: LA BASE DE LA PRISE EN CHARGE DE LA RÉTINOPATHIE DIABÉTIQUE**

Le traitement de la RD a considérablement évolué depuis le premier rapport du «Early Treatment Diabetic Retinopathy Study Research Group» (ETDRS group 1985).<sup>13</sup> Ces études ont permis d'établir des protocoles de traitement mis à jour régulièrement sur la base des résultats des différentes études de recherche clinique. Les premières conclusions de ces études ont proposé la photocoagulation au laser de la rétine périphérique pour traiter la forme proliférative de la RD. Avec le contrôle métabolique, il s'agissait des seules mesures efficaces, dans la lutte contre la cécité, proposées durant plus de vingt ans.

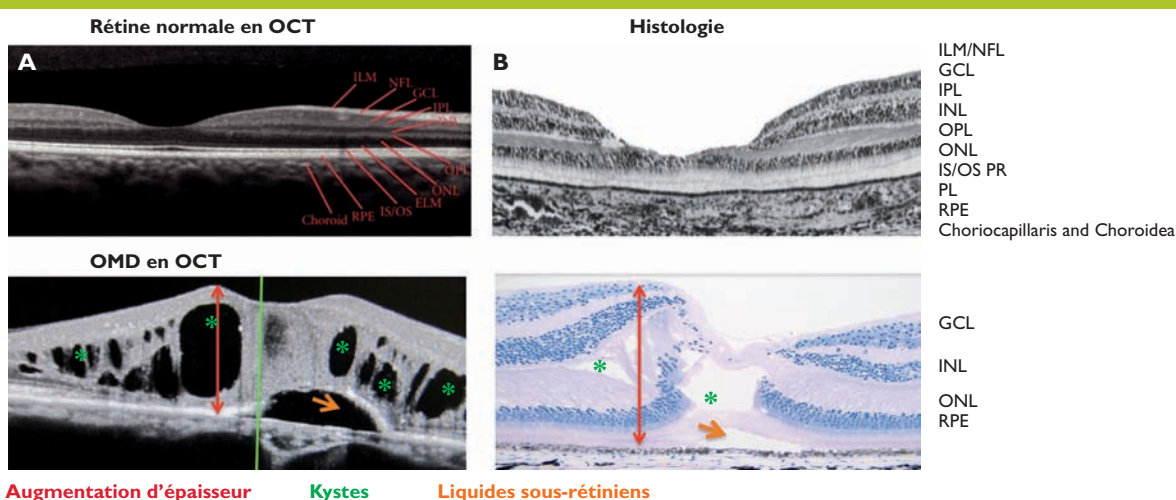
Grâce à la photocoagulation, les complications néovasculaires et fibrogiales les plus graves de la rétinopathie peuvent être évitées, à condition qu'un contrôle strict et régulier soit effectué.

En fonction des signes de micro-angiopathie détectés à l'examen du fond d'œil et sur des rétinophotographies, il est possible de définir des programmes de suivi et d'indiquer des examens plus approfondis visant à détecter les aires de rétine ischémiques et un OMD (tableau 2).

**PHYSIOPATHOLOGIE DE L'ŒDÈME MACULAIRE DIABÉTIQUE**

L'OMD est actuellement la complication la plus sévère de la RD dans les pays industrialisés car la macula est la

l'objet de débats depuis la première étude montrant une aggravation de la rétinopathie lors du passage à l'insuline chez les diabétiques de type 1.<sup>10</sup> Dans une étude rétrospective plus récente, le risque de progression de la rétinopathie vers la photocoagulation était supérieur chez des diabétiques de type 1 dont l'HbA1C a diminué de plus de 0,5% par rapport à ceux dont l'HbA1C a augmenté de plus de 0,5% sur une période de six mois.<sup>11</sup> Des études expéri-



**Figure 2. Examen en coupe de la fovéa grâce à la tomographie à cohérence optique (OCT)**

**A.** rétine normale; **B.** rétinopathie diabétique avec œdème maculaire.  
 OMD: œdème maculaire diabétique; ILM/NFL: Internal Limiting Membrane/Nerve Fiber Layer – membrane limitant interne/couche de fibres nerveuses; GCL: Ganglion Cell Layer – couche de cellules ganglionnaires; IPL: Inner Plexiform Layer – couche plexiforme interne; INL: Inner Nuclear Layer – couche nucléaire interne; OPL: Outer Plexiform Layer – couche plexiforme externe; ONL: Outer Nuclear Layer – couche nucléaire externe; IS/OS PR: Inner Segment/Outer Segment Photoreceptor – segment interne/segment externe de photorécepteurs; ELM: External Limiting Membrane – membrane limitant externe; RPE: Retinal Pigment Epithelium – épithélium pigmentaire de la rétine.  
 Flèche orange: liquide sous-rétinien; flèche rouge: augmentation de l'épaisseur rétinienne; astérisques verts: kystes intrarétiniens.



région de plus haute acuité visuelle (figure 2). Environ 20% des patients diabétiques de type 1 et 30% des patients diabétiques de type 2 sous traitement développent un OMD après quinze ans de diabète. Hormis le fait que la trajectoire des rayons lumineux est altérée lors de l'OMD, l'œdème chronique induit une perte de vision irréversible, secondaire à une inflammation, et une perte des cellules neuronales. Le risque d'OMD est d'autant plus élevé si le patient souffre d'hypertension, de maladies cardiovasculaires, si sa glycémie est mal contrôlée et s'il est atteint de rétinopathie avancée.<sup>14</sup>

La physiopathologie de la RD et de l'OMD est *complexe et multifactorielle* (tableau 3). Aux niveaux biochimique et moléculaire, il y a l'activation de la protéine kinase C (PKC), la formation des «Advanced Glycation End-products» (AGEs), d'espèces réactives de l'oxygène (ERO) et du stress oxydant, la libération de cytokines pro-inflammatoires dans les cellules gliales de Müller, ainsi que l'altération de la balance VEGF-PEDF (*pigment epithelium-derived factor*). Ces changements, induits par l'hyperglycémie, sont à l'origine

de l'inflammation, de la destruction de la barrière hémato-rétinienne (BHR), de la neurotoxicité et des anomalies microvasculaires caractérisant la pathologie. Plusieurs facteurs induisent une rupture de la BHR: principalement la mort des cellules endothéliales et des péricytes, l'effet perméabilisant du VEGF, l'altération des jonctions, et la mauvaise élimination des ions et de l'eau (figure 3).<sup>15</sup>

Une meilleure compréhension des mécanismes de la RD et du diabète de type 2 a permis de mettre en évidence le rôle indéniable et précoce de l'inflammation rétinienne<sup>16,17</sup> et du VEGF dans l'OMD conduisant à l'utilisation des anti-VEGF et des glucocorticoïdes intra-oculaires.

L'OMD doit être recherché par des examens de tomographie à cohérence optique (OCT) et s'il est détecté, une angiographie doit être réalisée pour évaluer la composante ischémique. Une classification spécifique est utilisée pour guider les traitements, essentiellement basée sur la localisation par rapport à la fovéa (zone centrale de la vision constituée exclusivement de cônes) car la menace visuelle est majeure dans ce cas.

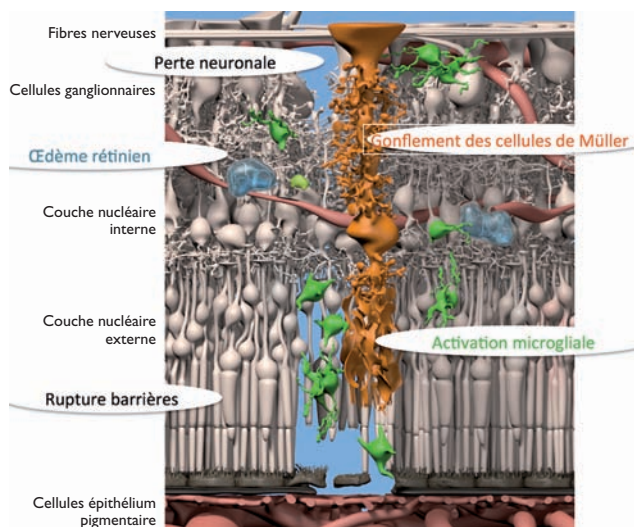
**Tableau 3. Facteurs impliqués dans la physiopathologie de la rétinopathie diabétique et de l'œdème maculaire diabétique**

Systèmes	Facteurs
Facteurs de croissance	<ul style="list-style-type: none"> <li>• Vascular endothelial growth factor</li> <li>• Basic fibroblast growth factor</li> <li>• Insulin-like growth factor</li> </ul>
Système oxydatif	<ul style="list-style-type: none"> <li>• Manganese superoxide dismutase</li> <li>• Catalase myeloperoxidase</li> <li>• Glutathione S-transferase</li> <li>• NADPH oxydase</li> <li>• Endothelial nitric oxide synthase</li> <li>• Inducible nitric oxide synthase</li> </ul>
Gènes du système inflammatoire	<ul style="list-style-type: none"> <li>• Interleukines</li> <li>• Facteur de nécrose tumorale</li> </ul>
Molécules d'adhésion	<ul style="list-style-type: none"> <li>• Intercellular adhesion molecule</li> <li>• Vascular cell adhesion protein</li> <li>• Platelet endothelial cell adhesion molecule</li> </ul>
Voie des polyols	<ul style="list-style-type: none"> <li>• Aldose réductase/sorbitol déshydrogénase</li> </ul>
Système rénine-angiotensine	<ul style="list-style-type: none"> <li>• Rénine</li> <li>• Angiotensinogène</li> <li>• Enzyme de conversion de l'angiotensine I</li> <li>• Aldostérone</li> </ul>
Advanced glycation end products	<ul style="list-style-type: none"> <li>• Receptor for advanced glycation end product</li> </ul>
Récepteur activé par les proliférateurs de peroxysomes	<ul style="list-style-type: none"> <li>• Peroxisome proliferator-activated receptor</li> <li>• Coactivator for peroxisome proliferator-activated receptor</li> </ul>
Système thrombotique	<ul style="list-style-type: none"> <li>• Fibrinogène</li> </ul>
Fonctions plaquettaires	<ul style="list-style-type: none"> <li>• Intégrine</li> </ul>
Matrice extracellulaire	<ul style="list-style-type: none"> <li>• Matrix homeostasis genes</li> <li>• Matrix metalloproteinase</li> </ul>
Hormones/vitamines	<ul style="list-style-type: none"> <li>• Hormone de croissance</li> <li>• Vitamine D</li> </ul>
Divers	<ul style="list-style-type: none"> <li>• Glucose transporter-1</li> <li>• Hormone de croissance</li> </ul>

## NOUVEAUX TRAITEMENTS LOCAUX DE L'ŒDÈME MACULAIRE DIABÉTIQUE

### Anti-VEGF

Moins de quinze ans se sont écoulés entre la mise en évidence de taux élevés de VEGF dans le vitré de patients atteints de RD proliférante et l'enregistrement des anti-VEGF dans le traitement de l'OMD. Le ranibizumab (Lucentis) a été accrédité par Swissmedic pour le traitement de l'OMD suite aux études RESOLVE (n=151) RISE et RIDE (n=377 et 382) qui ont testé plusieurs doses de ranibizumab sur un et deux ans.<sup>18-20</sup> READ-2 et READ-3 (n=126 et 74 sur deux et trois ans respectivement) sont des études qui comparent le ranibizumab avec un traitement au laser (photocoagulation qui était auparavant le traitement principal de l'OMD).<sup>21-23</sup> L'étude RESTORE (n=345)<sup>24</sup> se dé-



**Figure 3. Représentation schématique d'une rétine atteinte de rétinopathie diabétique**



roulant sur un an et testant la dose de 0,5 mg compare l'effet du ranibizumab au traitement laser et à la combinaison des deux. Toutes ces larges études prouvent que le ranibizumab seul ou avec laser est supérieur au laser seul en termes d'acuité visuelle. Une étude se basant sur les résultats de RESTORE montre par ailleurs que la monothérapie du ranibizumab est moins coûteuse que le traitement au laser.<sup>25</sup> L'étude BOLT sur 80 patients prouve également que le bévécizumab a une efficacité supérieure au traitement laser dans l'OMD,<sup>26</sup> mais cette molécule n'est pas approuvée dans cette indication. Des études sont actuellement en cours pour comparer les effets du bévécizumab et du ranibizumab dans la RD. Des études préliminaires montrent que les deux traitements seraient efficaces, avec une légère supériorité du ranibizumab en termes d'acuité visuelle et de réduction de l'épaisseur de la macula.<sup>27,28</sup>

Les études VISTA et VIVID ont testé l'efficacité de l'affibercept, un récepteur soluble chimérique qui neutralise non seulement le VEGF mais aussi le PLGF (*Placental Growth Factor*) pour le traitement de l'OMD. Ce médicament théoriquement pourrait être injecté toutes les huit semaines. Comparé à la photocoagulation au laser, l'affibercept a permis une plus grande progression de l'acuité visuelle. Une amélioration anatomique a également été observée,<sup>29,30</sup> ce qui suggère non seulement une stabilisation de la pathologie mais aussi son contrôle. Enfin, l'affibercept nécessite une injection tous les deux mois au lieu d'une injection mensuelle pour le ranibizumab. Outre l'avantage d'une meilleure observance pour le patient, ce rythme d'administration, plus souple, autorise à l'avenir la prise en charge d'un nombre accru de patients.<sup>31,32</sup>

Si ces traitements ont révolutionné la prise en charge de l'OMD, il faut souligner que le gain visuel reste modéré dans cette indication, d'environ huit à dix lettres, ce qui ne modifie pas sensiblement dans tous les cas la vie des patients. Enfin, environ 30 à 40% sont des répondeurs partiels au traitement. Ceci peut en partie résulter du fait que les traitements sont débutés à un stade où une altération irréversible est déjà présente.

#### Les anti-VEGF exposent-ils à des risques systémiques ?

Du fait des risques vasculaires potentiels des anti-VEGF, particulièrement les molécules de plus haut poids moléculaire (bévécizumab et affibercept), dont la durée de vie systémique est de plusieurs semaines à faibles doses, il est recommandé d'éviter ces traitements en cas d'événements cardiovasculaires récents (dans les trois à six mois). La décision de traitement doit être prise en collaboration avec le généraliste et le cardiologue.

#### Glucocorticoïdes

Du fait de la composante inflammatoire, des effets anti-œdémateux connus des glucocorticoïdes et de leurs effets additionnels spécifiques sur les mécanismes de drainage hydro-ionique dans la rétine,<sup>33,34</sup> il y a un fort rationnel à leur utilisation pour le traitement de l'OMD. De nombreuses publications ont montré l'efficacité de la triamcinolone acétonide, un médicament approuvé en rhumatologie, et injecté en dehors de l'autorisation de mise sur la marché (AMM), dans le vitré des patients atteints d'OMD. Ce mé-

dicament n'est pas adapté à l'utilisation ophtalmologique et comporte des risques de toxicité non négligeables.

Il existe actuellement sur le marché plusieurs dispositifs libérant de façon contrôlée et prolongée différents glucocorticoïdes et approuvés dans différents pays pour traiter l'OMD.

Ozurdex (Allergan Inc., Californie, Etats-Unis), un implant biodégradable intravitréen contenant 700 µg de dexaméthasone et libérant le médicament pendant trois à six mois, a été approuvé par Swissmedic pour le traitement de l'OM dû à des occlusions veineuses rétinienne et pour le traitement de l'uvéite postérieure non infectieuse. L'Ozurdex vient d'être approuvé dans le traitement de l'OMD en Europe suite aux études PLACID et MEAD montrant une supériorité du gain visuel après injection répétée d'Ozurdex par rapport à la photocoagulation périmaculaire au laser. L'étude MEAD (n=1040) a montré que le pourcentage de patients gagnant plus de deux lignes d'acuité visuelle passe de 12 à 22% dans le groupe contrôle par rapport au groupe traité par Ozurdex. Il faut noter que ces traitements ne se substituent pas au traitement laser de la périphérie rétinienne qui reste nécessaire s'il existe une ischémie périphérique.<sup>29,35-37</sup>

Iluvien (Alimera Sciences, Inc., Géorgie, Etats-Unis) est un micro-implant intravitréen injectable, non biodégradable à libération prolongée de fluocinolone acétonide à faible dose pendant trois ans. L'efficacité et l'innocuité cliniques d'Iluvien ont été étudiées au cours de deux essais randomisés, contrôlés en double insu, les études FAME (Fluocinolone Acetonide in diabetic Macular Edema).<sup>34,38</sup> Actuellement, l'Iluvien a obtenu une AMM en Europe pour le traitement des OMD évoluant depuis plus de trois ans. C'est un traitement de deuxième intention qui n'a pas reçu d'AMM en Suisse, à ce jour.

Les effets secondaires oculaires communs à tous les glucocorticoïdes sont les hypertonies oculaires fréquentes dans environ 30% des cas et des cataractes qui sont observées entre 40 et 80% des cas après des durées variables de traitement. Les hypertonies oculaires peuvent être contrôlées sous traitement mais aussi nécessiter le recours à un traitement chirurgical (5 à 10% des cas).

#### Existe-t-il des effets secondaires généraux des traitements par corticoïdes locaux ?

Les doses de glucocorticoïdes sont faibles et non mesurables dans la circulation. Aucun effet systémique n'a été rapporté ni sur l'équilibre glycémique ni sur la tension artérielle après administration intravitréenne de corticoïdes.

Le choix du traitement le plus adapté doit prendre en compte les risques systémiques, la présence ou non de cristallin et de cataracte, l'existence d'un glaucome et la compliance du patient puisque les implants permettent de limiter le nombre de visites et d'injections.

#### TRAITEMENTS SYSTÉMIQUES DE LA RÉTINOPATHIE DIABÉTIQUE

Des traitements visant à réduire la progression de la RD ont été proposés. L'étude RASS (Renin-Angiotensin System Study) a montré que l'énalapril et le losartan rédui-



**Tableau 4. Nouvelles valeurs seuils pour la confirmation du diabète**  
(Selon réf. 43).

	Risque accru (prédiabète)	Diabète manifeste
Glycémie à jeun	5,56-6,94 mmol/l	≥ 7 mmol/l
Test de charge du glucose à 2 heures	7,78-11,06 mmol/l	≥ 11,1 mmol/l
HbA1c	5,7-6,4%	≥ 6,5%

sent la progression de la RD de 65 et 70% respectivement chez les diabétiques de type 1.<sup>39</sup> L'étude DIRECT (Diabetic Retinopathy Candesartan Trials) a par ailleurs montré que le candésartan réduit de 26% l'incidence de la RD chez les diabétiques de type 1.<sup>40</sup> Les effets sur les diabétiques de type 2 étaient moins clairs.

Le second traitement proposé est le fénofibrate, un agoniste du *peroxisome proliferator activated-receptor alpha* (PPAR $\alpha$ ), indiqué dans le traitement des hypertriglycéridémies et des dyslipidémies mixtes. Les études FIELD (Fenofibrate Intervention and Event Lowering in Diabetes) et ACCORD-Eye (une sous-étude de Action to Control Cardiovascular Risk in Diabetes) ont montré des effets bénéfiques pour la prévention ou un arrêt de la progression de la RD chez les diabétiques de type 2. Les mécanismes seraient indépendants en partie au moins des effets sur les lipides.<sup>41,42</sup>

## DÉPISTAGE ET PRÉVENTION: QUOI DE NEUF?

### Modification des valeurs seuils de dépistage du diabète et HbA1c test prédictif

L'HbA1c est proposée par l'American Diabetes Association (ADA) comme un excellent moyen de dépistage du diabète. Les patients présentant des valeurs supérieures à 6% d'HbA1c sont à considérer à haut risque pour le diabète et nécessitent un suivi étroit. D'autre part, la présence des valeurs seuils de glycémie est passée de 7,78 mmol/l à 7 mmol/l, pour la mesure après huit heures de jeûne ou lors d'une augmentation de la glycémie  $\geq 11,1$  mmol/l. La valeur seuil d'HbA1c a également été fixée à 6,5% pour le diagnostic de diabète. Les études sur la RD ont en effet permis de confirmer cette valeur seuil (tableau 4).<sup>43-45</sup>

### Télé médecine

Selon une étude récente de l'ADA, environ 40% des patients diabétiques ne bénéficient pas d'un programme de dépistage régulier de la RD et seuls 60% des patients nécessitant un traitement au laser ont accès à une unité bénéficiant d'un programme de traitement au laser. Les nouvelles caméras non mydriatiques (permettant un examen du fond d'œil sans dilatation) se sont révélées extrêmement efficaces pour effectuer un triage approprié des patients.<sup>46-48</sup>

La télé médecine a pris un essor considérable avec le développement d'internet à haut débit permettant le transfert d'images de bonne qualité. Pour des raisons de santé publique évidentes, de nombreux pays ont privilégié cette technique pour un dépistage de qualité des personnes à risque de RD.

## La tomographie à cohérence optique (OCT): un outil appréciable

Bien que la plupart des altérations rétiniennees présentes lors de RD soient dépistées par l'angiographie fluorescéinique, d'importants progrès ont été réalisés grâce à l'utilisation de moyens non invasifs tels que la photographie du fond d'œil, disponible actuellement par télé médecine et par la mesure de l'épaisseur rétinienne par OCT.

Cette technique s'est avérée plus précise que le suivi de l'acuité visuelle, qui peut paradoxalement être conservée – comme lors de pathologies inflammatoires oculaires pour des stades initiaux de la maladie.

## CONCLUSIONS

Nous disposons actuellement de multiples médicaments innovants, issus des biotechnologies (thérapies protéiques, systèmes à libération contrôlée) qui permettent de traiter les patients atteints de RD. D'autres développements sont en cours de validation. La prise en charge des complications du diabète ne peut pas se faire en l'absence d'une collaboration étroite entre les différents médecins et le patient lui-même. La première étape, celle du dépistage systématique, doit être réalisée selon les recommandations internationales qui ont montré leur efficacité. La prise en charge du patient diabétique reste le fruit d'une collaboration indispensable entre le médecin généraliste, les spécialistes et l'ophtalmologiste, seule garantie d'un succès thérapeutique. ■

Les auteurs n'ont déclaré aucun conflit d'intérêts en relation avec cet article.

### Implications pratiques

- > Vingt-cinq à 30% des patients diabétiques présentent une rétinopathie diabétique
- > La diminution de la vue est principalement due à la survenue d'un œdème maculaire diabétique (OMD) ou à l'apparition d'une rétinopathie proliférative
- > Trois études randomisées ont permis de démontrer l'efficacité du ranibizumab (anti-VEGF) sur l'amélioration de l'acuité visuelle lors d'OMD
- > L'affibercept, un récepteur soluble chimérique neutralisant non seulement le VEGF mais aussi le PLGF (*placental growth factor*), a l'avantage d'être injecté toutes les huit semaines au lieu de toutes les quatre semaines
- > L'Ozurdex est un implant intravitréen de dexaméthasone accrédité pour les occlusions vasculaires, il a été récemment accrédité en Europe pour l'OMD
- > L'lluvien est un micro-implant injectable ayant obtenu récemment l'autorisation de mise sur le marché en Europe pour l'OMD. Il n'est pas accrédité en Suisse pour cette indication
- > Les effets systémiques des anti-VEGF doivent être encore précisés lors de leur utilisation au cours de la rétinopathie diabétique

## Bibliographie

- 1 Ng DP. Human genetics of diabetic retinopathy: Current perspectives. *J Ophthalmol* 2010;2010.
- 2 King P, Peacock I, Donnelly R. The UK prospective diabetes study (UKPDS): Clinical and therapeutic implications for type 2 diabetes. *Br J Clin Pharmacol* 1999; 48:643-8.
- 3 The effect of intensive treatment of diabetes on the development and progression of long-term complications in insulin-dependent diabetes mellitus. The Diabetes Control and Complications Trial Research Group. *N Engl J Med* 1993;329:977-86.
- 4 Zhong Q, Kowluru RA. Role of histone acetylation in the development of diabetic retinopathy and the metabolic memory phenomenon. *J Cell Biochem* 2010; 110: 1306-13.
- 5 Marques-Vidal P, Schmid R, Bochud M, et al. Adipocytokines, hepatic and inflammatory biomarkers and incidence of type 2 diabetes. The CoLaus study. *PLoS One* 2012;7:e51768.
- 6 Diabetes C, Complications Trial/Epidemiology of Diabetes I, Complications Research Group, et al. Modern-day clinical course of type 1 diabetes mellitus after 30 years' duration: The diabetes control and complications trial/epidemiology of diabetes interventions and complications and Pittsburgh epidemiology of diabetes complications experience (1983-2005). *Arch Intern Med* 2009;169:1307-16.
- 7 Taylor R, Davison JM. Type 1 diabetes and pregnancy. *BMJ* 2007;334:742-5.
- 8 Gaucher D, Saleh M, Sauer A, et al. Progression of diabetic retinopathy during pregnancy. *J Fr Ophtalmol* 2010;33:355-61.
- 9 Diabetes C, Complications Trial Research Group. Effect of pregnancy on microvascular complications in the diabetes control and complications trial. The Diabetes Control and Complications Trial Research Group. *Diabetes Care* 2000;23:1084-91.
- 10 White NH, Sun W, Cleary PA, et al. Prolonged effect of intensive therapy on the risk of retinopathy complications in patients with type 1 diabetes mellitus: 10 years after the Diabetes Control and Complications Trial. *Arch Ophthalmol* 2008;126:1707-15.
- 11 Sander B, Larsen M, Andersen EW, Lund-Andersen H. Impact of changes in metabolic control on progression to photocoagulation for clinically significant macular oedema: A 20 year study of type 1 diabetes. *Diabetologia* 2013;56:2359-66.
- 12 Poulaki V, Qin W, Jousseaume AM, et al. Acute intensive insulin therapy exacerbates diabetic blood-retinal barrier breakdown via hypoxia-inducible factor-1 $\alpha$  and VEGF. *J Clin Invest* 2002;109:805-15.
- 13 Photocoagulation for diabetic macular edema. Early Treatment Diabetic Retinopathy Study report number 1. Early Treatment Diabetic Retinopathy Study research group. *Arch Ophthalmol* 1985;103:1796-806.
- 14 Stefanini FR, Arevalo JF, Maia M. Bevacizumab for the management of diabetic macular edema. *World J Diabetes* 2013;4:19-26.
- 15 Rask-Madsen C, King GL. Vascular complications of diabetes: Mechanisms of injury and protective factors. *Cell Metab* 2013;17:20-33.
- 16 Shoelson SE, Lee J, Goldfine AB. Inflammation and insulin resistance. *J Clin Invest* 2006;116:1793-801.
- 17 Donath MY, Shoelson SE. Type 2 diabetes as an inflammatory disease. *Nat Rev Immunol* 2011;11:98-107.
- 18 Brown DM, Nguyen QD, Marcus DM, et al. Long-term outcomes of ranibizumab therapy for diabetic macular edema: The 36-month results from two phase III trials: RISE and RIDE. *Ophthalmology* 2013;120:2013-22.
- 19 Nguyen QD, Brown DM, Marcus DM, et al. Ranibizumab for diabetic macular edema: Results from 2 phase III randomized trials: RISE and RIDE. *Ophthalmology* 2012;119:789-801.
- 20 Massin P, Bandello F, Garweg JG, et al. Safety and efficacy of ranibizumab in diabetic macular edema (RESOLVE Study): A 12-month, randomized, controlled, double-masked, multicenter phase II study. *Diabetes Care* 2010;33:2399-405.
- 21 Nguyen QD, Shah SM, Heier JS, et al. Primary end point (six months) results of the Ranibizumab for Edema of the macula in diabetes (READ-2) study. *Ophthalmology* 2009;116:2175-81 e1.
- 22 Nguyen QD, Shah SM, Khawaja AA, et al. Two-year outcomes of the ranibizumab for edema of the macula in diabetes (READ-2) study. *Ophthalmology* 2010;117: 2146-51.
- 23 Do DV, Nguyen QD, Khawaja AA, et al. Ranibizumab for edema of the macula in diabetes study: 3-year outcomes and the need for prolonged frequent treatment. *JAMA Ophthalmol* 2013;131:139-45.
- 24 Mitchell P, Bandello F, Schmidt-Erfurth U, et al. The RESTORE study: Ranibizumab monotherapy or combined with laser versus laser monotherapy for diabetic macular edema. *Ophthalmology* 2011;118:615-25.
- 25 Mitchell P, Annemans L, Gallagher M, et al. Cost-effectiveness of ranibizumab in treatment of diabetic macular oedema (DME) causing visual impairment: Evidence from the RESTORE trial. *Br J Ophthalmol* 2012; 96:688-93.
- 26 Michaelides M, Kaines A, Hamilton RD, et al. A prospective randomized trial of intravitreal bevacizumab or laser therapy in the management of diabetic macular edema (BOLT study) 12-month data: Report 2. *Ophthalmology* 2010;117:1078-86 e2.
- 27 Nepomuceno AB, Takaki E, Paes de Almeida FP, et al. A prospective randomized trial of intravitreal bevacizumab versus ranibizumab for the management of diabetic macular edema. *Am J Ophthalmol* 2013;156: 502-10 e2.
- 28 Ozturk BT, Kerimoglu H, Bozkurt B, Okudan S. Comparison of intravitreal bevacizumab and ranibizumab treatment for diabetic macular edema. *J Ocul Pharmacol Ther* 2011;27:373-7.
- 29 Do DV, Nguyen QD, Boyer D, et al. One-year outcomes of the da Vinci Study of VEGF Trap-Eye in eyes with diabetic macular edema. *Ophthalmology* 2012;119: 1658-65.
- 30 Do DV, Schmidt-Erfurth U, Gonzalez VH, et al. The DA VINCI Study: Phase 2 primary results of VEGF Trap-Eye in patients with diabetic macular edema. *Ophthalmology* 2011;118:1819-26.
- 31 Korobelnik JF, Do DV, Schmidt-Erfurth U, et al. Intravitreal Aflibercept for diabetic macular edema. *Ophthalmology* 2014;121:2247-54.
- 32 Stefanini FR, Badaro E, Falabella P, et al. Anti-VEGF for the management of diabetic macular edema. *J Immunol Res* 2014;2014:632307.
- 33 Zhao M, Valamanesh F, Celerier I, et al. The neuroretina is a novel mineralocorticoid target: Aldosterone up-regulates ion and water channels in Muller glial cells. *FASEB J* 2010;24:3405-15.
- 34 Pearson PA, Comstock TL, Ip M, et al. Fluocinolone acetonide intravitreal implant for diabetic macular edema: A 3-year multicenter, randomized, controlled clinical trial. *Ophthalmology* 2011;118:1580-7.
- 35 Callanan DG, Gupta S, Boyer DS, et al. Dexamethasone intravitreal implant in combination with laser photocoagulation for the treatment of diffuse diabetic macular edema. *Ophthalmology* 2013;120:1843-51.
- 36 Boyer DS, Yoon YH, Belfort R, et al. Three-year, randomized, sham-controlled trial of dexamethasone intravitreal implant in patients with diabetic macular edema. *Ophthalmology* 2014;121:1904-14.
- 37 Boyer DS, Faber D, Gupta S, et al. Dexamethasone intravitreal implant for treatment of diabetic macular edema in vitrectomized patients. *Retina* 2011;31:915-23.
- 38 Campochiaro PA, Brown DM, Pearson A, et al. Sustained delivery fluocinolone acetonide vitreous inserts provide benefit for at least 3 years in patients with diabetic macular edema. *Ophthalmology* 2012;119:2125-32.
- 39 Mauer M, Zinman B, Gardiner R, et al. Renal and retinal effects of enalapril and losartan in type 1 diabetes. *N Engl J Med* 2009;361:40-51.
- 40 Chaturvedi N, Porta M, Klein R, et al. Effect of candesartan on prevention (DIRECT-Prevent 1) and progression (DIRECT-Protect 1) of retinopathy in type 1 diabetes: Randomised, placebo-controlled trials. *Lancet* 2008;372:1394-402.
- 41 Keech AC, Mitchell P, Summanen PA, et al. Effect of fenofibrate on the need for laser treatment for diabetic retinopathy (FIELD study): A randomised controlled trial. *Lancet* 2007;370:1687-97.
- 42 Group AS, Group AES, Chew EY, et al. Effects of medical therapies on retinopathy progression in type 2 diabetes. *N Engl J Med* 2010;363:233-44.
- 43 American Diabetes A. Standards of medical care in diabetes – 2014. *Diabetes Care* 2014;37(Suppl. 1):S14-80.
- 44 American Diabetes Association. Executive summary: Standards of medical care in diabetes – 2014. *Diabetes Care* 2014;37(Suppl. 1):S5-13.
- 45 Zitkus BS. Update on the American Diabetes Association standards of medical care. *Nurse Pract* 2014;39: 22-32; quiz -3.
- 46 Cavallerano AA, Cavallerano JD, Katalinic P, et al. A telemedicine program for diabetic retinopathy in a veterans affairs medical center – the Joslin vision network eye health care model. *Am J Ophthalmol* 2005; 139:597-604.
- 47 Cavallerano J, Aiello LM. Emerging trends in ocular telemedicine: The diabetic retinopathy model. *J Telemed Telecare* 2005;11:163-6.
- 48 Cavallerano JD, Aiello LP, Cavallerano AA, et al. Nonmydriatic digital imaging alternative for annual retinal examination in persons with previously documented no or mild diabetic retinopathy. *Am J Ophthalmol* 2005;140:667-73.
- 49 Joseph Olk R, Carol M, Lee JB. *Diabetic retinopathy: practical management*. Philadelphia: Lippincott company, 1993; Chapitre 2:3-20.

\* à lire

\*\* à lire absolument