Thermoablation par radiofréquence de l'ostéome ostéoïde

Rev Med Suisse 2005 ; 1 : 2989-94

N. Theumann
P. Hauser
S. Schmidt
P. Schnyder
P.-F. Leyvraz
E. Mouhsine

Drs Elyazid Mouhsine et Pierre-François Leyvraz
Service d'orthopédie et de traumatologie de l'appareil moteur
Drs Nicolas Theumann, Philippe Hauser et Pierre Schnyder
Département de radiologie
CHUV, 1011 Lausanne
elyazid.mouhsine@chuv.ch

L'ostéome ostéoïde est une tumeur osseuse bénigne, d'une taille inférieure à 2 cm de diamètre, fortement vascularisée et entourée d'une couronne de sclérose osseuse. Son étiologie reste actuellement inconnue. Atteint deux fois plus d'hommes que de femmes et apparaît généralement entre 5 et 40 ans. Les os longs et la colonne sont les localisations les plus fréquentes. La douleur locale, augmentant pendant la nuit, diminuant lors d'une activité et lors de la prise de salicylates est caractéristique. La thermoablation par radiofréquence sous contrôle CT scanographique est une nouvelle méthode moins invasive que la chirurgie, ambulatoire et donc une économie substantielle. Il s'agit d'une méthode prometteuse, qui est actuellement réalisée de routine dans notre service et qui présente d'excellents résultats à long terme.

Osteoid osteoma and radiofrequency
Osteoid osteoma relates to a benign skeletal neoplasm, smaller than 2 cm in diameter, composed of osteoid, highly vascularized connective tissue and surrounded by a ring of bone sclerosis. Its aetiology remains unknown. It affects twice more males than female patients and occurs usually between 5 and 40 years old. Long bones and spine are the most involved areas but the whole skeleton can be involved. Clinical manifestations can include local pain (increased at night and decreased by activity) and relief with salicylates administration.
CT guided radiofrequency ablation of osteoid osteoma is in comparison to surgery less invasive, time saving and economic technique with excellent long term results.

INTRODUCTION

L'ostéome ostéoïde est une petite tumeur bénigne, composée d'un «nidus» qui excède rarement 15 mm de diamètre (maximum 20 mm), entourée d'une réaction osseuse de type sclérotique. L'ostéome ostéoïde représente environ 10% des tumeurs bénignes osseuses. Un comportement agressif de cette lésion a très rarement été décrit.[1,2] Cette lésion est fréquente, spécialement chez les jeunes hommes et se localise surtout au niveau du squelette appendiculaire, en particulier le fémur.

Contrairement à la plupart des tumeurs osseuses, l'ostéome ostéoïde n'a pas de prédilection de localisation le long des os longs. En fait, il peut se trouver tant au niveau des épiphyses, des métaphyses que des diaphyses et peut se trouver au niveau de la corticale ou de l'os spongieux.[3,4] Parfois, l'ostéome ostéoïde peut se trouver au niveau d'une surface articulaire, ce qui va causer une importante réaction synoviale.

Lorsque la tumeur est cliniquement suspectée, autant les radiographies standards, la scintigraphie, l'IRM et par-dessus tout le CT-scanner, démontrent et confirment le diagnostic.[5]

Récemment, plusieurs méthodes de traitement moins invasives que la chirurgie ont été proposées comme traitement alternatif des ostéomes ostéoïdes. Ces traitements étaient la trépanation par forage avec ou sans injection d'éthanol, la cryoablation et la thermoablation par laser.[3]

Rosenthal et coll. ont rapporté pour la première fois dans la littérature les succès cliniques de la méthode de thermoablation par radiofréquence dans le traitement des ostéomes ostéoïdes en 1992.[6] Ce traitement de thermoablation par radiofréquence sous contrôle CT scanographique a maintenant prouvé son efficacité et est accepté comme une méthode sûre, très peu invasive et économiquement favorable dans le traitement des ostéomes ostéoïdes.[3,7]

Le rôle du radiologue dans la prise en charge de cette pathologie, a maintenant fortement évolué du simple diagnostic d'ostéome ostéoïde à son traitement. Un radiologue ayant une expérience en radiologie interventionnelle, en particulier des biopsies osseuses, est à même de mener à bien ce genre de procédure. En

effet, certains ostéomes ostéoïdes dont la nature, la taille et la localisation sont difficiles à traiter, nécessitent des considérations spéciales et une bonne expérience de l'opérateur. Les lésions spinales sont spécialement destinées à ce genre de traitement, épargnant au patient et au chirurgien une opération difficile et potentiellement délétère. Le taux de succès est de 90 à 98% basé sur la disparition définitive de la symptomatologie, dans différentes études avec un recul de plus de dix ans de suivi des patients.[3,8]

LES PRINCIPES DE LA THERMOCOAGULATION

La thermoablation par radiofréquence est une forme d'électrochirurgie dans laquelle un courant alternatif à haute fréquence passe de la pointe de l'électrode dans les tissus adjacents et dissipe son énergie sous forme de chaleur. Un générateur de radiofréquence forme un courant électrique qui passe du générateur à travers l'électrode dans le patient et retourne au générateur par l'électrode servant de terre. La résistance des structures biologiques crée une vibration dans les ions locaux. Cette agitation ionique résulte en une friction autour de la pointe de l'électrode, due à une multitude de changements de direction de ses ions due au courant alternatif. Ceci crée un point de dessication d'où le terme thermoablation.[9] La thermoablation par radiofréquence diffère donc de la cautérisation électrique parce que le tissu autour de la pointe de l'électrode, plutôt que l'électrode elle-même est la principale source de chaleur. Pour un résultat optimal de thermoablation par radiofréquence, on doit comprendre que le concept de la zone traitée est défini comme la quantité de tissu «chauffé». La taille maximale de la zone traitée peut être calculée selon l'équation suivante:

- Le long axe de la zone traitée: deux fois la longueur de l'extrémité chauffante de l'aiguille.
- Le diamètre transverse: deux tiers du long axe.

Par exemple, dans le cas des aiguilles utilisées pour des tumeurs osseuses de petite taille, l'extrémité chauffante de l'aiguille est de 5 mm. Il y a donc approximativement une sphère de 1 cm de diamètre qui pourra être traitée et qui montrera une ostéonécrose focale.[10]

MÉTHODE

Indication

Une thermoablation par radiofréquence sous contrôle CT scanographique doit seulement être réalisée lorsqu'un nidus a bien pu être identifié sur les images scanographiques et s'il est associé à une anamnèse compatible avec cette lésion. La cible de l'intervention sera le nidus. Des critères stricts comprenant la visualisation d'une zone arrondie radiotransparente ou d'un nidus ovale avec des calcifications devraient être retenus. Ils permettent de diminuer le risque de traitement de lésion ressemblant à un ostéome ostéoïde comme un abcès de Brodie ou une géode pour lesquels un traitement alternatif peut être évoqué.

Equipement

Une technique utilisant la mise en place de l'aiguille sous contrôle CT scanographique est la meilleure actuellement pour un traitement optimal. Cette procédure se réalise sous anesthésie générale, ce qui permet une antalgie complète et une stabilité de la position du patient durant toute la procédure. Le temps total de l'intervention doit être évalué à environ 60-80 minutes, incluant l'induction et le réveil de l'anesthésie. La procédure commence toujours par une biopsie osseuse. Nous plaçons au contact de la lésion une aiguille osseuse coaxiale au sein de laquelle une seconde aiguille est introduite et va retirer un fragment osseux. Le diamètre de cette biopsie varie de 13 à 18 Gauge. Nous introduisons dans un second temps l'aiguille de thermocoagulation au travers de l'aiguille coaxiale et un contrôle par une coupe scanner centrée sur l'aiguille est effectué pour juger du placement idéal de son extrémité au sein du nidus. Cette aiguille de radiofréquence mesure 20 Gauge de diamètre. Elle est ensuite connectée au générateur de radiofréquence qui va faire passer un courant de radiofréquence monopolaire. Elle délivre un courant alternatif d'approximativement 500 kHz, de forme ondulée, sinusoïdale et non modulée. Une électrode de terre est placée près de la lésion, en général au niveau des deux cuisses. Cette terre consiste à récupérer le courant jusqu'à l'unité de radiofréquence. Il s'agit d'un coussinet adhérant à la peau, associé à du gel, améliorant la conductivité, le même qui est utilisé dans les salles d'opération et qui présente l'avantage d'éviter une lésion cutanée et de réduire la densité de courant. Ceci résulte en une diminution de l'échauffement au site de l'électrode et évite ainsi des brûlures.

Les contre-indications et les complications potentielles

Les contre-indications potentielles sont extrêmement rares et sont limitées aux patients porteurs de pace-maker cardiaque dont le réglage pourrait être modifié par le courant passant au travers du corps du patient. Les complications potentielles restent extrêmement limitées au vu de la méthode mini-invasive. Celle-ci se limite à de petits saignements locaux où d'éventuelles lésions par le passage de l'aiguille. De minimes complications peuvent être très facilement évitées par la connaissance du matériel et des structures anatomiques traversées, en particulier si l'opérateur a l'habitude de la procédure. D'éventuelles brûlures dans les parties molles sont extrêmement rares mais ont été rapportées dans la littérature. Lorsque l'ostéome ostéoïde est très superficiel, dans un os près de la surface cutanée, une attention particulière est nécessaire pour éviter des brûlures cutanées.

Dans certains centres, un formulaire de consentement est demandé au patient avant la procédure. Ce formulaire mentionne comment va se dérouler la procédure et le peu de risque potentiel comme décrit précédemment. Il est aussi spécifiquement mentionné qu'un traitement secondaire pourrait être nécessaire si, ce qui est extrêmement rare, une lésion résiduelle ou des symptômes récidivants apparaissent. Pour les ostéomes ostéoïdes qui se trouvent près d'une articulation, en particulier au niveau de la main et des pieds, le patient devrait être averti que d'éventuelles lésions cartilagineuses sont possibles et pourraient provoquer par la suite des lésions dégénératives de type arthrosique. Mais de toute façon, ceci doit être mis en balance avec l'acte chirurgical qui

est potentiellement nettement plus dommageable. Le patient est aussi avisé qu'une douleur transitoire peut être présente dans les 24 à 48 heures suivant le traitement qui passe facilement avec un traitement oral d'analgésique.

PROCÉDURE

La méthode pourrait être résumée selon une procédure en sept étapes alors que le patient est sous anesthésie générale (figure 1). Le diagnostic est confirmé par l'acquisition des images du scanner (figures 1a-1b).

Etape 1 : localisation et planification

A l'aide d'un repère au niveau de la surface cutanée, l'aiguille coaxiale, puis l'aiguille de biopsie, puis l'aiguille de radiofréquence peuvent être placées directement dans le plan de coupe du scanner jusque dans la lésion. Le point anatomique d'entrée peut être parfois à l'opposé de la lésion, ceci permettant d'éviter les structures nobles, d'éviter de traverser une articulation et d'éviter de créer ainsi des lésions délétères sur le trajet de la biopsie.

Etape 2 : mise en place de la terre

Mise en place d'une électrode (coussinet mis au contact de la peau par du gel) sur la peau servant de terre, non loin de la lésion osseuse pour permettre le plus court trajet du courant à travers le patient. L'abord cutané se fait après une désinfection chirurgicale et la mise en place de champs chirurgicaux pour pouvoir travailler de manière stérile dans tout le champ opératoire. La seule incision à la peau sera une incision de 2 mm réalisée au scalpel, pour permettre à l'aiguille de passer la peau.

Etape 3 : forage et fraisage

Selon l'aiguille utilisée, un simple mouvement de forage peut être appliqué sur l'aiguille et traverser ainsi

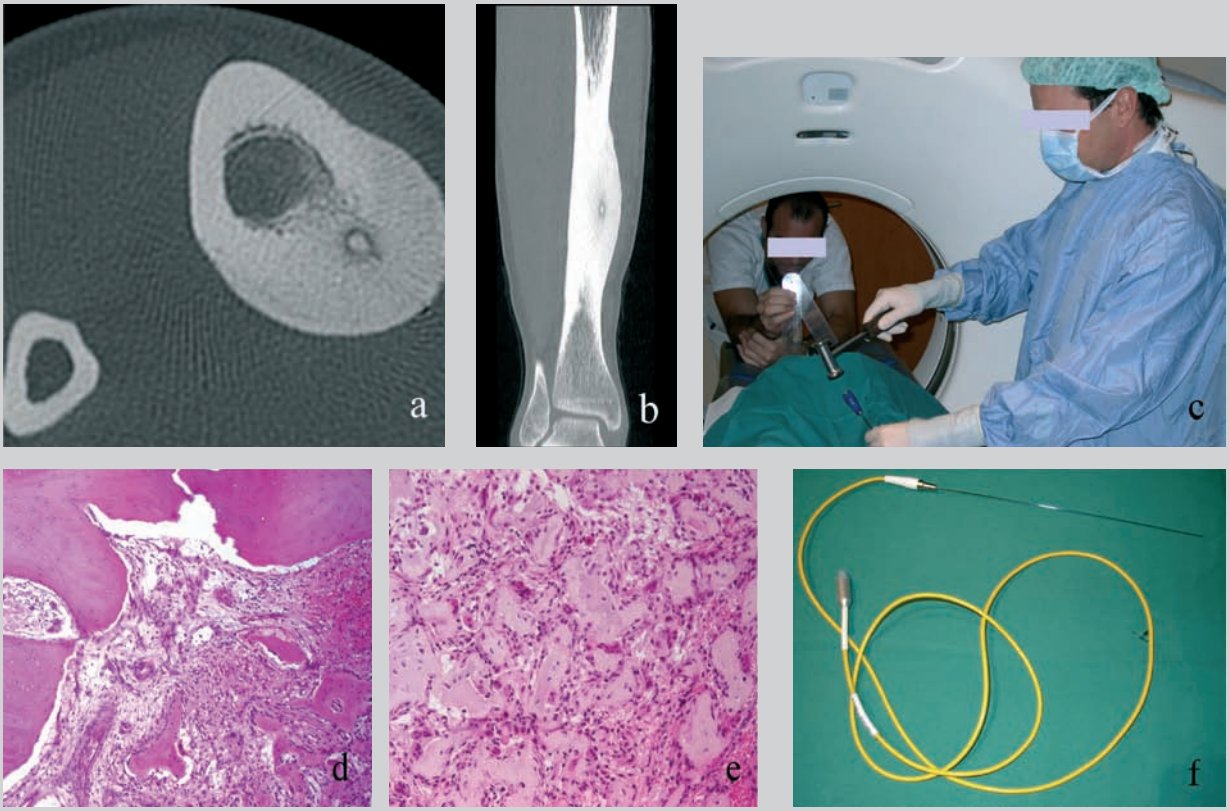

Figure 1. Patient de 22 ans, souffrant d'une lésion aspirino-dépendante du tibia droit depuis 6 mois

a. Coupes axiales en CT-scanner de la jambe droite montrant une lésion hypodense avec une calcification centrale entourée par une importante sclérose de la partie postérieure de la corticale du tibia droit.
b. Dans le plan coronal du CT-scanner, confirmant la présence d'un nidus à centre calcifié entouré d'une importante sclérose, sans réaction périostée évidente, posant le diagnostic d'un ostéome ostéoïde.
c. Mise en place sous contrôle CT-scanner d'une aiguille de biopsie osseuse dans la lésion, après accord avec le chirurgien, sur le trajet de la biopsie.
d. Image microscopique après coloration à l'hématoxyline éosine, montrant une zone de sclérose osseuse en périphérie d'un nidus hypervasculaire. La sclérose osseuse périphérique est composée d'os lamellaire mature formé par des ostéocytes et de la matrice ostéoïde. Le nidus consiste en des anastomoses d'os trabéculaire, bordées par des ostéoblastes et des ostéoclastes, entourés d'un dense réseau vasculaire.
e. Fort grossissement microscopique de la coupe histologique centrée sur le nidus.
f. Aiguille de radiofréquence 20 Gauge SMK-C15 (COTOP Suisse), avec une pointe active de 5 mm, permettant d'obtenir un échauffement thérapeutique de la taille d'une sphère de 1 cm de diamètre.

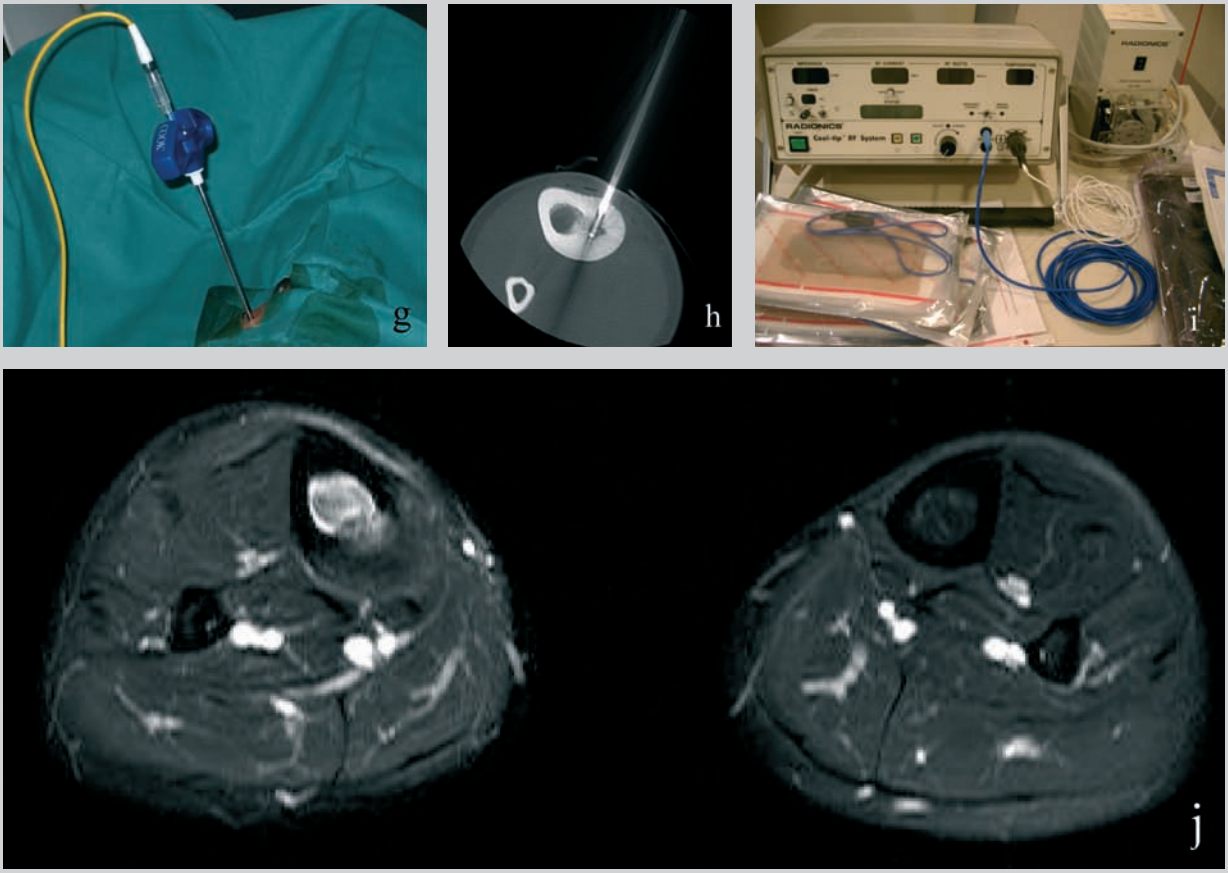

Figure 1. Patient de 22 ans, souffrant d'une lésion aspirino-dépendante du tibia droit depuis 6 mois (suite)

g. Mise en place de l'aiguille de radiofréquence dans l'aiguille de biopsie osseuse.
h. Contrôle de la position de l'aiguille de radiofréquence et de l'aiguille de biopsie osseuse au sein du nidus avant de faire passer le courant d'échauffement.
i. Générateur Radionics SMKTC, capable de délivrer un courant monopolaire nécessaire pour porter la température à 90-93° pendant 6 à 8 minutes.
j. IRM de contrôle après thermoablation de l'ostéome ostéoïde. Œdème médullaire persistant au sein du tibia droit. Pas de signe de complication immédiate, en particulier d'œdème médullaire dans les parties molles adjacentes, pas de signe de thrombose ni de périostite.

la corticale osseuse et permettre d'arriver jusqu'à la lésion sans autre mouvement que de tourner l'aiguille sur elle-même. La progression de l'aiguille au sein des parties molles, la traversée de la corticale osseuse et son trajet intramédullaire sont contrôlés par des acquisitions hélicoïdales centrées sur le point de ponction. Toutefois, une biopsie à l'aide d'une aiguille plus conventionnelle nécessite de petits coups de marteau pour traverser la corticale osseuse (figure 1c). L'aiguille maintenant en place va servir d'aiguille coaxiale pour la biopsie et la mise en place de l'aiguille de radiofréquence.

Etape 4 : biopsie

La biopsie n'est pas obligatoire mais toujours réalisée pour permettre une confirmation histologique du diagnostic d'ostéome ostéoïde et d'exclure une autre pathologie sous-jacente ou une erreur diagnostique sur les images. L'aiguille de biopsie osseuse peut être insérée dans l'aiguille coaxiale. Une à trois carottes de biopsies seront retirées pour l'examen histologique (figures 1d-1e).

Etape 5 : mise en place de l'aiguille de radiofréquence

Après la biopsie, le trajet jusqu'au centre du nidus est libre de tout obstacle et permet la mise en place aisée de l'aiguille de radiofréquence (extrêmement fine et fragile) (figure 1f). Un contrôle par scanner permet de vérifier la position optimale de l'extrémité distale chauffante de l'aiguille au centre de la lésion qui devra être traitée (figures 1g-1h). Si la lésion d'ostéome ostéoïde mesure plus d'un cm dans l'un des diamètres, une deuxième procédure de thermoablation par radiofréquence devra être réalisée pour que la lésion soit traitée en totalité.

Etape 6 : connexion et réglage

Alors que l'aiguille de radiofréquence est en place, nous pouvons enfin connecter celle-ci au générateur de radiofréquence (figure 1i). Le générateur est enfin allumé et son impédance mesurée. La résistance des tissus espérée doit se trouver entre 200 et 600 OHM. Si la résistance est supérieure, le circuit doit être inadéquat et une vérification de

tout le circuit doit être réalisée. Le courant est alors augmenté dans l'aiguille pour permettre d'atteindre la température désirée de 90° C.

Etape 7 : thermoablation

La température est alors fixée aux environs de 90 à 93°C. Celle-ci doit être maintenue pour un minimum de six minutes, de manière stable pour éviter une éventuelle récidive.[6,8] Dans notre expérience à Lausanne, nous utilisons une moyenne de huit minutes de thermoablation.

Etape 8 : répétition

Les sept étapes précédentes peuvent à nouveau être réalisées si la lésion n'a pas pu être traitée en entier et un deuxième abord peut être nécessaire pour atteindre un autre centre de la lésion.

Une des conditions majeures à la réussite de la procédure réside dans l'intensité du courant. S'il est trop faible au niveau de l'extrémité de l'aiguille et que la température n'atteint pas de manière continue 90°C pendant un minimum de six minutes, un risque de récidive est possible. De même, s'il est trop fort ou est appliqué trop rapidement, la chaleur peut être si intense qu'elle peut provoquer une consolidation juste autour de l'extrémité distale de l'aiguille et empêcher la chaleur d'atteindre de manière régulière toute la lésion. Ceci peut aussi conduire à un risque de récidive, avec des difficultés probables si une réintervention est nécessaire. Le type d'aiguille utilisée est décrit précédemment ; une aiguille non refroidie réduit la taille de la lésion traitée mais permet une vision précise de tout le volume traité et d'être sûr qu'il n'y a pas d'échauffement à distance de la zone traitée. Ce type d'aiguille est donc idéal pour le traitement des ostéomes ostéoïdes.

SUITE DE LA PROCÉDURE ET CICATRISATION OSSEUSE

La douleur peut être variable après une procédure de radiofréquence. Certains patients peuvent présenter une disparition de la douleur dans les heures qui suivent alors que d'autres peuvent ressentir des douleurs résiduelles dans les un à deux jours après la procédure. Toutefois, ces douleurs disparaissent rapidement et très rarement une éventuelle analgésie orale est nécessaire. Un examen clinique est réalisé avant la remise en charge et le patient peut immédiatement (4 à 6 heures après la procédure) retourner à des activités normales, incluant des activités sportives. Le patient peut ainsi rentrer à domicile le soir de la procédure ou le lendemain matin. Une éventuelle IRM de contrôle peut être réalisée pour exclure la présence de complication immédiate après la procédure (figure 1j). Celle IRM n'est plus réalisée actuellement dans notre institution, grâce à l'expérience acquise qui nous permet de minimiser les éventuelles complications.

Un contrôle clinique est réalisé chez tous nos patients à deux semaines. Au cas où une douleur résiduelle persiste et que le diagnostic histologique d'ostéome ostéoïde est confirmé, une deuxième intervention peut être réalisée. La disparition de la douleur est le premier paramètre utilisé pour définir si le traitement a été efficace.

D'un point de vue radiographique, une sclérose du nidus peut être attendue dans les deux à vingt-sept mois qui suivent la procédure, bien que, dans un tiers des cas, aucun changement radiologique n'apparaisse.[8]

LOCALISATIONS SPÉCIFIQUES

Lésion située au niveau de la colonne vertébrale

Les lésions spinales représentent environ 10% des cas d'ostéome ostéoïde.

- 60% d'entre eux localisés se situent au niveau de la colonne lombaire ;
- 30% au niveau de la colonne cervicale ;
- le reste est réparti entre les régions dorsale et sacrée.[11]

Ces lésions se trouvent la plupart du temps au niveau de l'arc postérieur ou des pédicules (75%), donc dans la plupart des cas, le traitement peut être réalisé sans toucher au canal rachidien.

La technique pour traiter les lésions vertébrales est la même que pour les autres localisations. Tant que les lésions se trouvent entièrement entourées par du tissu osseux, aucune crainte n'est à redouter au niveau des structures neurologiques. Toutefois, si une lésion de la corticale est présente, des risques cytotoxiques sur les racines nerveuses ou la moelle épinière existent, bien que certaines études aient démontré le contraire.[12] Ceci devrait rester une contre-indication jusqu'à nouvel ordre.

Lésions de grande taille

Pour des lésions plus grandes qu'un cm de diamètre, la procédure doit être réalisée dans plusieurs positions adjacentes. Ces différentes positions nécessitent donc des accès différents, les nouveaux CT-scanners multibarrettes, avec des reconstructions multiplanaires, permettent de planifier à l'avance ces différentes voies d'abord.

Les lésions à proximité d'une articulation

L'articulation de la hanche est celle qui est le plus souvent touchée par un ostéome ostéoïde. Il faut éviter une approche transarticulaire pour prévenir l'introduction d'un risque infectieux et minimiser la réaction synoviale et la destruction de tissu cartilagineux. Pour des lésions acétabulaires, il est rare de devoir passer à travers l'articulation de la hanche. Pour les lésions du col fémoral, un abord plus distal est possible en remontant le long du col. Toutefois, dans de rares cas, un passage à travers l'articulation peut être nécessaire et ne devrait montrer qu'une petite inflammation localisée. La plupart du temps, en réalisant une rotation interne de la hanche, on facilite l'accès des lésions antérieures du col fémoral en évitant facilement le faisceau neurovasculaire. Pour les lésions postérieures, une approche antérieure est tout à fait réalisable en traversant le col fémoral.

Pour les lésions des petites articulations comme dans le pied et la main, des lésions articulaires cartilagineuses sont inévitables (comme elles le seraient dans le cadre d'un acte chirurgical) ; ceci devrait être discuté avec le patient avant la procédure.

Dans le carpe, une approche dorsale doit être réalisée pour éviter les structures nobles sur la face palmaire. Au niveau de la main toutefois, une attention particulière doit

être présente pour éviter des brûlures du tissu cutané et sous-cutané qui restent très proches des structures osseuses. La distance minimale pour éviter toute lésion avec la peau est de 1 cm. En retirant l'aiguille coaxiale autour de l'aiguille de radiofréquence, on diminue l'échauffement le long de cette aiguille et par là même des risques de brûlure cutanée.

DOULEURS RÉSIDUELLES ET RÉCIDIVE

Les douleurs résiduelles peuvent être définies comme une douleur ou une fonction diminuée du membre en question. Elles peuvent être identiques ou ressemblant aux douleurs précédemment décrites, qui persistent pendant plus de deux semaines après le traitement par radiofréquence. Les douleurs récidivantes sont définies comme la réapparition de symptômes après une période asymptomatique non définie après le traitement. Ces patients peuvent tout à fait bénéficier d'une deuxième séance de radiofréquence pour un nidus qui serait traité de manière incomplète. Les rares cas décrits sont des lésions non sphériques, allongées et dont les extrémités auraient été traitées incomplètement. Sur le CT, souvent une image similaire à celle obtenue avant la procédure sera retrouvée. Toutefois, une sclérose de la lésion ou une calcification centrale peut tout à fait être mise en évidence, dans ces cas-là, une récidive se verrait sous la forme d'une nouvelle lésion d'ostéome ostéoïde adjacente à la tumeur traitée. Lorsqu'il y a un doute sur le CT, une IRM, en particulier une IRM avec des séquences dynamiques, peut aider au diagnostic. Un fort rehaussement précoce après le rehaussement artériel (3 à 6 secondes) suivi d'un lavage rapide sont des signes caractéristiques d'ostéome ostéoïde. D'autre part, une scintigraphie pourrait tout aussi bien être réalisée pour poser le diagnostic de récidive ou de tumeur résiduelle.

Dans le cas d'une seconde récidive, un traitement chirurgical devrait être réalisé pour une ablation complète de toute la zone sclérotique et une analyse histologique de cette dernière pour exclure une autre lésion sous-jacente.

CONCLUSION

L'ostéome ostéoïde est une lésion bénigne qui atteint de jeunes patients, causant des douleurs importantes et une perte de la fonction complète du membre atteint. La thermoablation par radiofréquence sous contrôle CT scanographique est une méthode sûre, peu invasive et efficace. Elle se réalise en ambulatoire ou lors d'une courte hospitalisation et permet donc une économie substantielle. ■

Implications pratiques

- L'ostéome ostéoïde est une lésion bénigne qui atteint de jeunes patients, causant des douleurs importantes et une perte de la fonction complète du membre atteint
- Le traitement de thermoablation par radiofréquence sous contrôle CT scannographique a maintenant prouvé son efficacité et est accepté comme une méthode sûre, très peu invasive et économiquement favorable dans le traitement des ostéomes ostéoïdes
- Elle se réalise en ambulatoire ou lors d'une courte hospitalisation et permet donc une économie substantielle

Bibliographie

1 Jaffe. Ostéome ostéoïde. Archives de chirurgie 1935; 709-28.
2 Pieterse AS, Vernon-Roberts B, Paterson DC, et al. Osteoid osteoma transforming to aggressive (low grade malignant) osteoblastoma: A case report and literature review. Histopathology 1983;7:789-800.
3 Rosenthal DI, Hornicek FJ, Wolfe MW, et al. Percutaneous radiofrequency coagulation of osteoid osteoma compared with operative treatment. J Bone Joint Surg Am 1998;80:815-21.
4 Rosenthal DI, Springfield DS, Gebhardt MC, et al. Osteoid osteoma: Percutaneous radio-frequency ablation. Radiology 1995;197:451-4.
5 Liu PT, Chivers FS, Roberts CC, et al. Imaging of osteoid osteoma with dynamic gadolinium-enhanced MR imaging. Radiology 2003;227:691-700.
6 Rosenthal DI, Alexander A, Rosenberg AE, et al. Ablation of osteoid osteomas with a percutaneously placed electrode: A new procedure. Radiology 1992; 183:29-33.
7 * Lindner NJ, Ozaki T, Roedl R, et al. Percutaneous radiofrequency ablation in osteoid osteoma. J Bone Joint Surg Br 2001;83:391-6.
8 ** Pinto CH, Taminiau AH, Vanderschueren GM, et al. Technical considerations in CT-guided radiofrequency thermal ablation of osteoid osteoma: Tricks of the trade. AJR Am J Roentgenol 2002;179:1633-42.
9 Organ LW. Electrophysiologic principles of radiofrequency lesion making. Appl Neurophysiol 1976;39: 69-76.
10 Tillotson CL, Rosenberg AE, Rosenthal DI. Controlled thermal injury of bone. Report of a percutaneous technique using radiofrequency electrode and generator. Invest Radiol 1989;24:888-92.
11 Unni KK ed. Osteoid osteoma. In dahlin's bone tumors. Philadelphia: Lippincott-Raven, 2001;121-30.
12 Dupuy DE, Hong R, Oliver B, et al. Radiofrequency ablation of spinal tumors: Temperature distribution in the spinal canal. AJR Am J Roentgenol 2000;175:1263-6.

* à lire
** à lire absolument