Le conflit fémoro-acétabulaire

Rev Med Suisse 2007 ; 3 : 884-9

M. Wettstein
P.-Y. Zambelli
N. Theumann

Drs Michael Wettstein
et Pierre-Yves Zambelli
Service d'orthopédie et de
traumatologie de l'appareil moteur
CHUV et Hôpital orthopédique
Dr Nicolas Theumann
Service de radiodiagnostic
et de radiologie interventionnelle
CHUV, 1011 Lausanne

Le conflit fémoro-acétabulaire est une étiologie de coxarthrose précoce récemment découverte. L'anamnèse et l'examen clinique posent le diagnostic alors que les examens radiologiques permettent d'en déterminer la cause. Le conflit est lié à des altérations morphologiques du cotyle et/ou du fémur proximal qui entraînent un contact aberrant entre ces deux composants articulaires. La localisation du trouble morphologique détermine le type de conflit et les lésions articulaires qu'il entraîne. En raison du risque progressif de lésion cartilagineuse, seul un traitement précoce peut éventuellement améliorer le pronostic articulaire de la hanche.
Si le traitement conservateur initial échoue, un traitement chirurgical par voie ouverte ou arthroscopique est indiqué.

Femoroacetabular impingement
Femoroacetabular impingement is a recently discovered etiology of early hip osteoarthritis. Patient history and clinical examination allow to make the diagnosis, whereas the radiological exams allow to find the etiology of impingement.
Impingement is related to morphological alterations of the acetabular rim and/or proximal femur, leading to an abnormal contact between the articular components. The localisation of the abnormal morphology determines the type of impingement and the resulting articular damages. Because of the increasing risk of chondral lesions, only an early treatment may eventually improve the prognosis of the hip joint.
If primary conservative treatment is unsuccessful in confirmed impingement cases, open or arthroscopic surgical treatment is indicated.

INTRODUCTION

Il existe de nombreuses étiologies de coxarthrose.[1] La théorie statique de formation de l'arthrose par surcharge axiale du cartilage, comme elle est acceptée pour les cas de dysplasie de hanche, n'est pas suffisante pour expliquer le développement d'une coxarthrose dans un groupe de jeunes patients ayant apparemment un squelette de morphologie normale.

Sur la base d'observations cliniques, le concept d'*impingement* ou conflit fémoro-acétabulaire (FAI) a été développé comme cause dynamique de formation d'une coxarthrose.[2,3] Cette théorie implique des variations subtiles de la morphologie osseuse du cotyle ou du fémur proximal, entraînant un contact aberrant entre ces deux structures lors de certains mouvements et provoquant ainsi des lésions du *labrum* ou du cartilage articulaire. Ces lésions progressent et résultent en une arthrose avérée si la cause sous-jacente du conflit n'est pas traitée précocement.[4] Ce phénomène est plus fréquent chez de jeunes patients physiquement actifs.

Au vu des conséquences du conflit fémoro-acétabulaire chez des patients jeunes, il nous paraît important que cette pathologie et son traitement soient connus afin de pouvoir instaurer un traitement adéquat avant l'apparition de dégâts articulaires irréversibles.

ASPECTS CLINIQUES

Anamnestiquement, les patients remarquent des douleurs inguinales progressives souvent associées à un traumatisme mineur. Les douleurs sont initialement intermittentes et exacerbées par des activités physiques prolongées, par exemple sportives, mais aussi suite à une position assise prolongée dans le cas d'un conflit antérieur. Certains patients décrivent une augmentation des douleurs lors de mouvements de flexion, par exemple la montée d'escaliers. Lors d'un conflit postéro-inférieur, les patients décrivent une diminution de la longueur du pas ou des douleurs nocturnes.

Le diagnostic différentiel des douleurs inguinales est très vaste (tableau 1) et il n'est pas rare que ces patients, au vu de radiographies de hanche «normales»,

Tableau 1. Diagnostic différentiel des douleurs inguinales	
• **Arthrose de hanche**	– Idiopathique – Secondaire
• **Lésion du labrum**	– Dysplasie – Conflit fémoro-acétabulaire – Traumatisme
• **Nécrose aseptique de la tête fémorale**	– Nécrose vraie – Ostéoporose transitoire
• **Arthrite de hanche**	– Septique – Aseptique
• **Hanche à ressaut**	– Psoas – Fascia lata – Articulaire
• **Bursites**	– Trochantérienne – Ilio-pectinée
• **Tendinites**	– Pyramidal – Adducteurs – Psoas – Droit antérieur – Droit abdominal
• **Traumatismes**	– Contusions – Claquages musculaires – Luxations – Fractures – Lésions cartilagineuses – Lésions du labrum – Lésion du ligament rond
• **Hernies de paroi abdominale**	– Inguinale – Fémorale
• **Pubalgie athlétique**	
• **Ostéite pubienne**	
• **Tumeurs**	
• **Troubles rachidiens**	
• **Lésions sacro-iliaques**	
• **Troubles neurologiques**	– Lombaires (L1-L2) – n. obturateur – n. fémoro-cutané latéral – n. génito-fémoral – n. ilio-hypogastrique
• **Pathologies urologiques**	
• **Pathologies gynécologiques**	
• **Pathologies gastro-intestinales**	

aient subi de nombreux examens, voire même des interventions chirurgicales avant d'évoquer une problématique de hanche.[5]

L'examen clinique révèle une limitation de la mobilité articulaire, principalement en rotation interne. Le test de conflit *(impingement test)* est pratiquement toujours positif et évocateur d'une telle pathologie ou d'une lésion du *labrum*.[6,7] Il s'agit d'un test dynamique réalisé chez un patient relaxé en décubitus dorsal en fléchissant progressivement la hanche avec une adduction-rotation interne (figure 1a). Ce mouvement permet de reproduire le conflit entre le col fémoral et le bord antérieur du cotyle et de mettre le *labrum* en compression. Les douleurs, souvent très vives, sont localisées dans le pli inguinal antérieur, occasionnellement au niveau du grand trochanter.

Le conflit postéro-inférieur, typique d'une *coxa profunda*, est testé par l'*apprehension test*.[6] Le patient est couché au bord de la table d'examen en fléchissant la hanche controlatérale au maximum, ce qui entraîne une hyperextension de la hanche examinée. Un mouvement de rotation externe et une légère abduction combinée reproduisent le conflit postéro-inférieur douloureux au niveau de la fesse (figure 1b). En cas de douleur antérieure, la subluxation antérieure de la tête fémorale induite par ce mouvement exerce un stress sur le *labrum* antéro-supérieur déchiré et est alors évocatrice de cette lésion.

EXAMENS RADIOLIGIQUES

Le bilan radiologique standard comporte une radiographie du bassin de face strictement orthograde ainsi qu'un cliché de profil, tels que précédemment décrits.[8] La qualité de réalisation de ces images est primordiale afin de pouvoir évaluer précisément les altérations morphologiques subtiles du cotyle et du fémur proximal.[9]

L'arthro-IRM est l'examen le plus fiable pour évaluer les lésions cartilagineuses ou du *labrum* et permet également d'évaluer plus précisément la morphologie articulaire.[8,10-12]

MÉCANISME ET TYPE DE CONFLIT

Le conflit fémoro-acétabulaire est un contact anormal entre le bord du cotyle et le fémur proximal lié à des altérations morphologiques de ces structures entraînant une limitation de mobilité articulaire ou à une mobilité articulaire excessive avec une morphologie normale. Contrairement à une prothèse de hanche qui luxe lors d'un conflit,

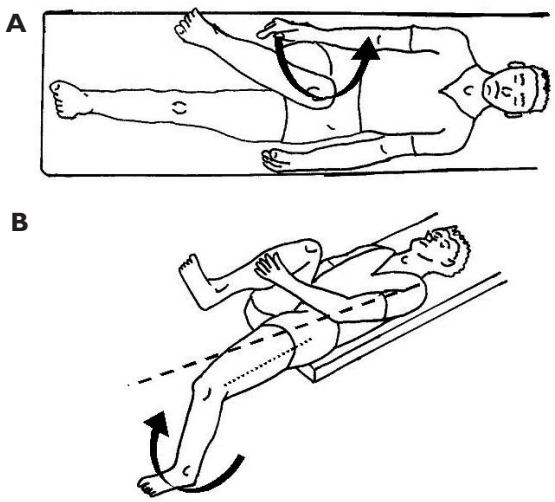

Figure 1. Les tests de conflit

A. *Impingement test.* Patient en décubitus dorsal, mouvement de flexion-rotation interne-adduction progressif de la hanche afin de reproduire le conflit antérieur.
B. *Apprehension test.* Patient en décubitus dorsal au bord de la table d'examen et avec la hanche controlatérale fléchie au maximum. Mouvement de rotation externe-abduction de la hanche afin de reproduire le conflit postérieur et une subluxation antérieure de la tête fémorale.
(Avec autorisation de M. Wettstein).

la hanche native est beaucoup plus contrainte et ne peut échapper aux effets néfastes du contact ou des forces de cisaillement, provoquant des lésions du cartilage et/ou du *labrum*.

Il existe deux types de conflit : le *pincer* lié à une pathologie acétabulaire et le *cam* lié à une pathologie fémorale.[2]

Le conflit de type *pincer*, dans lequel le bord du cotyle agit telle une pince entourant le col fémoral, résulte d'un contact entre le bord proéminent du cotyle et le col fémoral normal (figure 2). Le bord du cotyle peut être globalement *(coxa profunda)* ou localement proéminent dans sa partie antérieure (rétroversion acétabulaire).[13] Ceci entraîne un écrasement du *labrum*, qui dégénère progressivement avec formation de kystes intralabraux ou d'une ossification du *labrum* augmentant encore la surcouverture acétabulaire. Les lésions cartilagineuses habituelles du *pincer* sont plutôt limitées à une bande étroite au niveau du bord acétabulaire et sont donc moins conséquentes que les lésions liées à un conflit de type *cam*.

La flexion forcée de la hanche provoque une subluxation postérieure de la tête fémorale avec des forces de cisaillement lésant le cartilage acétabulaire postéro-inférieur ou apical de la tête fémorale : c'est la lésion de «contre-coup» qui est souvent tardive dans le processus physiopathologique.

Le conflit de type *cam*, lié par analogie de forme à une came de moteur, résulte de l'impaction en force de la partie asphérique de la tête fémorale ou *bump* dans la partie antéro-supérieure du cotyle (figure 3). Les forces de cisaillement provoquent une abrasion ou un décollement du cartilage de la jonction avec le *labrum* et de l'os sous-chondral de l'extérieur vers l'intérieur. Les lésions du *labrum* sont limitées à sa surface articulaire alors que les lésions cartilagineuses sont souvent étendues et profondes.

Le conflit de type *pincer* touche plus souvent des femmes entre 30 et 40 ans alors que le type *cam* touche plus souvent des hommes entre 20 et 30 ans.

Les formes pures de conflit sont moins fréquentes que les formes mixtes, associant une composante acétabulaire à une composante fémorale et représentant 72% des cas.[4]

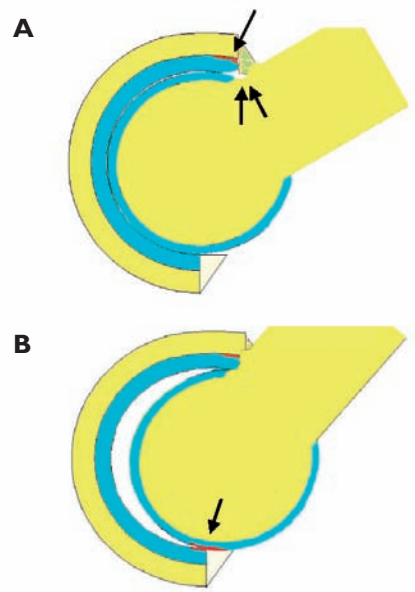

Figure 2. Conflit fémoro-acétabulaire de type *pincer*

A. Lors d'une surcouverture acétabulaire antérieure, le contact répété du col fémoral induit une déchirure avec dégénérescence du labrum ainsi qu'une lésion du cartilage limitée à la zone de surcouverture (↓). Au niveau du col fémoral se trouve un kyste à bord sclérosé et surélevé, le *herniation pit* (↑↑).
B. Dans la même situation, si le mouvement de flexion est forcé, la tête fémorale subluxe postérieurement, provoquant des lésions du cartilage apical de la tête et postéro-inférieur du cotyle (↓).
(Avec autorisation de M. Wettstein).

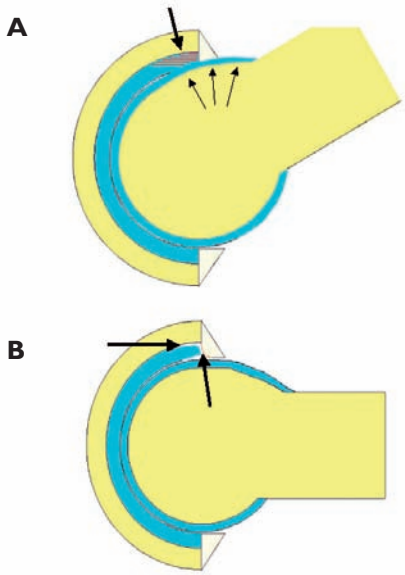

Figure 3. Conflit fémoro-acétabulaire de type *cam*

A. En cas d'asphéricité de la tête fémorale, cette partie de la jonction tête-col (↑↑↑) est pressée dans le cotyle et exerce des forces de cisaillement sur le cartilage et la face inférieure du *labrum* (↓).
B. Les forces de cisaillement provoquent très rapidement un décollement du cartilage de l'os sous-chondral (→) ainsi qu'une rupture de la face articulaire du labrum (↑).
(Avec autorisation de M. Wettstein).

TRAITEMENT DU CONFLIT FÉMORO-ACÉTABULAIRE

Un traitement conservateur initial peut être tenté chez les patients souffrant d'un conflit fémoro-acétabulaire. Il consiste en une modification des activités, notamment sportives, ainsi qu'une limitation de la mobilisation de la hanche. L'utilisation d'anti-inflammatoires non stéroïdiens permet de diminuer les douleurs aiguës, mais risque également de cacher les symptômes d'un processus dégénératif sous-jacent.

La physiothérapie de mobilisation ou d'étirement est plutôt contre-productive étant donné qu'elle exacerbe le conflit. Par contre, chez les patients ayant une mobilité supra-physiologique de la hanche, des exercices de recentrage et de tonification (type Sohier) permettent d'améliorer la symptomatologie.[14]

Si ces mesures conservatrices permettent parfois d'améliorer les symptômes, le jeune âge des patients et une demande fonctionnelle accrue limitent souvent la compliance et donc le succès d'un tel traitement.

Le traitement causal du conflit fémoro-acétabulaire est chirurgical dans le but de corriger les altérations morphologiques qui en sont à l'origine.

La connaissance précise de l'anatomie de la hanche, notamment vasculaire,[15] a permis de développer un abord chirurgical permettant de luxer la hanche et donc d'obtenir une vision parfaite des lésions non seulement para- mais aussi intra-articulaires sans risque de nécrose aseptique de la tête fémorale.[16] Il est dès lors possible de traiter les lésions du cartilage acétabulaire par débridement et microfracture afin de stimuler la formation d'un fibrocartilage cicatriciel, de débrider le *labrum* dont la majeure partie doit toutefois être conservée,[17] de corriger la surcouverture acétabulaire en réséquant l'excédent osseux ou de corriger l'offset cervico-céphalique du fémur (figure 4).[18] Les résultats publiés dans la littérature ne sont que sur de petites séries et à court ou moyen terme, mais de nombreux groupes utilisent actuellement cette technique avec des résultats cliniques satisfaisants.[19-21] Dans certains cas de rétroversion acétabulaire vraie, le traitement adéquat consiste en une ostéotomie de réorientation périacétabulaire.[22]

Au vu du caractère parfois jugé invasif de la luxation chirurgicale de hanche et de la durée de rééducation, de nombreux auteurs travaillent à des techniques arthroscopiques.[23-27]

La première partie de l'arthroscopie, sous distraction de la hanche, permet de traiter les lésions du cartilage acétabulaire et du *labrum* de façon analogue à la technique ouverte (figure 5). La deuxième partie, sans traction, permet d'aborder le col fémoral et de corriger le déficit d'offset.

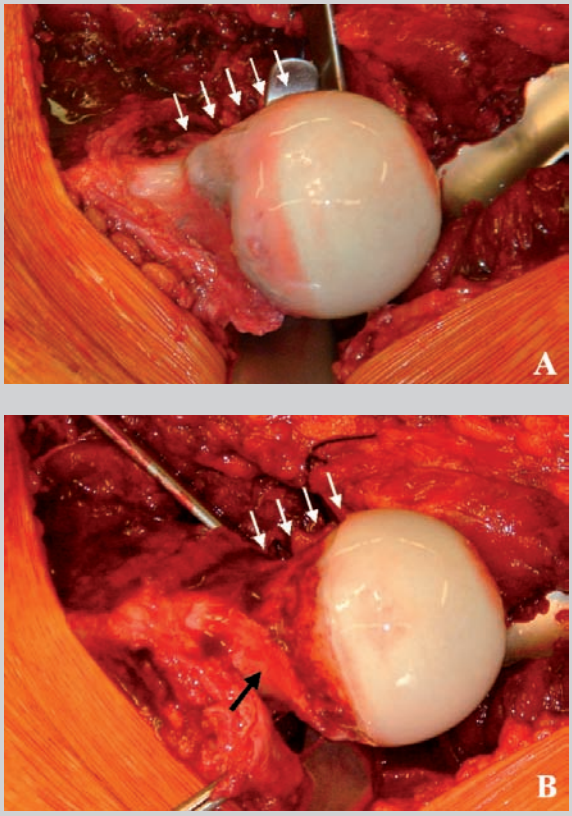

Figure 4. Patient de 41 ans, luxation chirurgicale de la hanche G pour conflit fémoro-acétabulaire

A. Vue postéro-supérieure de la jonction cervico-céphalique avec un *bump* antéro-latéral entraînant une asphéricité de la tête (↓↓↓↓↓). Le *bump*, correspondant à la zone de cartilage érythémateuse, s'étend en direction postéro-latérale.
B. Vue identique montrant le recontourage cervico-céphalique (↓↓↓↓) permettant d'obtenir un offset physiologique entre la tête et le col fémoral. La *pars reflecta* de la capsule articulaire contenant les branches terminales de l'artère circonflexe médiale est bien visualisée et intacte (↑).
(Avec autorisation de M. Wettstein).

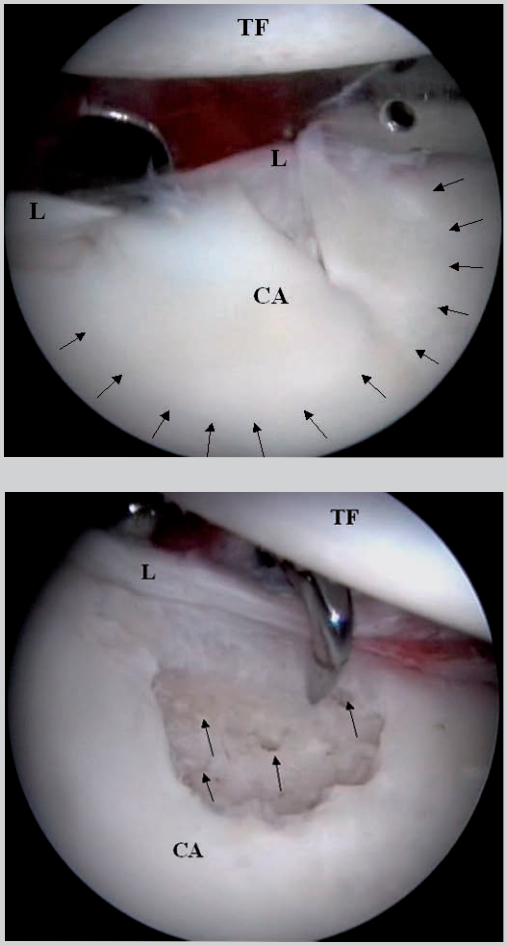

Figure 5. Patiente de 25 ans, arthroscopie de la hanche D pour conflit fémoro-acétabulaire à prédominance *cam*

A. Vue du cotyle antéro-latéral montrant la lésion classique du cartilage acétabulaire (CA) par avulsion de l'os sous-chondral lors d'un conflit de type *cam* et dont les limites sont marquées par des flèches. Le *labrum* (L) n'est pas avulsé du bord du cotyle, mais présente une rupture de sa face articulaire à la jonction avec le cartilage. Tête fémorale (TF).
B. Vue identique après débridement des lambeaux de cartilage acétabulaire (CA) instables et réalisation de microfractures de l'os sous-chondral (↑).
Labrum (L), tête fémorale (TF).
(Avec autorisation de M. Wettstein).

Ce traitement, bien qu'élégant, est techniquement très difficile et encore en cours de développement. Au vu de la nécessité de conserver le *labrum* dans la mesure du possible,[17] la possibilité technique de désinsérer puis réinsérer le *labrum* afin de corriger la surcouverture acétabulaire antérieure est notamment un facteur limitant. Certains chirurgiens sont actuellement capables d'effectuer ce type de corrections, mais ces techniques ne sont pas encore courantes.[24,26,28] De même, l'accessibilité latérale du col fémoral sous arthroscopie est souvent limitée et la correction d'un défaut d'offset, à ce niveau est donc difficile, voire dangereuse en raison de la proximité des branches terminales de l'artère circonflexe médiale vascularisant la tête fémorale.[15]

Le traitement arthroscopique du conflit fémoro-acétabulaire est donc actuellement surtout favorisé chez des patients ne présentant pas de composante de type *pincer* prédominante ou étendue ainsi qu'un déficit d'offset essentiellement localisé dans la partie antérieure du col fémoral.

Comme pour la luxation chirurgicale, les séries publiées ne comportent que peu de patients et un recul de courte durée.[23-27]

Afin de contourner certaines de ces difficultés techniques, de rares auteurs associent une procédure arthroscopique pour le compartiment articulaire à une procédure ouverte par une voie d'abord antérieure pour accéder au col fémoral.[29] Ce type d'approche combine toutefois les inconvénients des deux techniques sans apporter plus d'avantages.

Il est également possible d'effectuer une voie d'abord antérieure pure permettant d'aborder le bord acétabulaire, le *labrum* et le col fémoral antérieur, mais cette approche ne donne accès ni à la cavité acétabulaire, ni à la partie postérieure du cotyle. Dans certains cas, il est donc possible de traiter la cause du conflit, mais pas les conséquences intra-articulaires. De plus, aucune série n'a été publiée pour ce type de voie d'abord.

CONCLUSION

Le conflit fémoro-acétabulaire est une étiologie peu connue de coxarthrose précoce chez les jeunes patients.[2] La méconnaissance des signes cliniques et radiologiques, souvent subtils, induit le praticien en erreur et mène à un traitement inadéquat ne permettant pas de soulager le patient ou qui aggrave même les symptômes.

L'anamnèse de douleurs inguinales exacerbées en flexion de hanche associée à un *impingement test* positif doivent faire évoquer le diagnostic de conflit fémoro-acétabulaire. Toutefois, comme mentionné plus haut (tableau 1), le diagnostic différentiel est très vaste. Il est, dès lors, essentiel de rechercher tous les signes cliniques menant finalement à un diagnostic précis sans se focaliser d'emblée sur une seule pathologie. Les examens radiologiques standards ainsi qu'une arthro-IRM de bonne qualité permettent d'établir la présence d'altérations morphologiques du cotyle ou du fémur proximal et de chercher d'éventuelles lésions articulaires qui sont la conséquence du conflit.[8]

Le traitement dépend de la symptomatologie ainsi que de l'état articulaire de la hanche. Une phase initiale de traitement conservateur peut être tentée, surtout chez des patients présentant une hypermobilité de la hanche avec une anatomie normale. Chez les patients présentant des altérations morphologiques de la hanche, un tel traitement n'est toutefois pas causal et n'apporte souvent qu'une amélioration temporaire des symptômes. Un traitement conservateur prolongé sans succès nous paraît dès lors contre-indiqué au vu des risques accrus de dégénérescence articulaire avec le temps. Par contre, un traitement prophylactique de lésions morphologiques sans répercussion clinique ne nous paraît pas opportun.

Le traitement causal du conflit fémoro-acétabulaire est chirurgical. Le type de traitement s'oriente en fonction du type de conflit (*cam* ou *pincer*) ainsi que de l'étendue des lésions.

Le traitement chirurgical ouvert par luxation chirurgicale de la hanche est le traitement standard. Il permet d'améliorer significativement les symptômes si les lésions cartilagineuses sont peu étendues au moment de l'intervention.[19] Cela signifie que plus l'intervention est précoce, plus les chances de normaliser l'articulation et de repousser l'évolution d'une arthrose terminale sont importantes.

Le traitement arthroscopique est difficile et actuellement encore en cours de développement. Les avancées techniques permettent toutefois d'élargir progressivement les indications de cette méthode, bien qu'elle n'ait pas encore remplacé la technique ouverte.[26,27,30]

Implications pratiques

- Le conflit fémoro-acétabulaire *(impingement)* symptomatique provoque des lésions du cartilage entraînant une coxarthrose précoce
- La radiographie du bassin de face, une incidence axiale et une arthro-IRM sont les examens de choix pour l'analyse des lésions intra-articulaires. L'IRM standard n'a aucune place dans ce diagnostic
- Un traitement conservateur de courte durée peut être tenté initialement. Le traitement causal est chirurgical, soit par une luxation chirurgicale soit par arthroscopie dans certains cas
- La correction des défauts morphologiques de la hanche permet de repousser le délai de développement d'une arthrose avancée pour autant que les dégâts articulaires présents lors de l'intervention ne soient pas trop importants

Bibliographie

1 Harris WH. Etiology of osteoarthritis of the hip. Clin Orthop Relat Res 1986;213:20-33.

2 * Ganz R, Parvizi J, Beck M, et al. Femoroacetabular impingement. A cause for osteoarthritis of the hip. Clin Orthop 2003;417:112-20.

3 Hofmann S, Tschauner C, Graf R. Mechanical causes of osteoarthritis in young adults. Hip International 2003;13(Suppl. 2):S3-S9.

4 * Beck M, Kalhor M, Leunig M, Ganz R. Hip mor-

phology influences the pattern of damage to the acetabular cartilage: Femoroacetabular impingement as a cause of early osteoarthritis of the hip. J Bone Joint Surg Br 2005;87:1012-8.
5 DeAngelis NA, Busconi BD. Assessment and differential diagnosis of the painful hip. Clin Orthop 2003; 406:11-8.
6 MacDonald SJ, Garbuz D, Ganz R. Clinical evaluation of the symptomatic young adult hip. Semin Arthroplasty 1997;8:3-9.
7 Leunig M, Werlen S, Ungersböck A, Ito K, Ganz R. Evaluation of the acetabular labrum by mr arthrography. J Bone Joint Surg Br 1997;79-B:230-4.
8 ** Theumann N, Wettstein M. Aspects cliniques et radiologiques du conflit fémoro-acétabulaire. Rev Med Suisse 2006;2:1741-6.
9 Siebenrock KA, Kalbermatten DF, Ganz R. Effect of pelvic tilt on acetabular retroversion: A study of pelves from cadavers. Clin Orthop 2003;407:241-8.
10 Werlen S, Leunig M, Ganz R. Magnetic resonance arthrography of the hip in femoroacetabular impingement: Technique and findings. Oper Tech Orthop 2005; 15:191-203.
11 Locher S, Werlen S, Leunig M, Ganz R. Arthro-MRI mit radiärer Schnittsequenz zur Darstellung der präradiologischen Hüftpathologie. Z Orthop 2002;140:52-7.
12 Leunig M, Podeszwa D, Beck M, Werlen S, Ganz R. Magnetic resonance arthrography of labral disorders in hips with dysplasia and impingement. Clin Orthop 2004; 418:74-80.
13 Giori NJ, Trousdale RT. Acetabular retroversion is associated with osteoarthritis of the hip. Clin Orthop 2003;417:263-9.
14 Dubois JL, Ruelle M, Sohier R. Functional rehabilitation in coxarthrosis II. Indications, technics and results. Rev Rhum Mal Osteoartic 1964;31:219-23.
15 Gautier E, Ganz K, Krügel N, Gill TJ, Ganz R. Anatomy of the medial femoral circumflex artery and its surgical implications. J Bone Joint Surg Br 2000;82-B: 679-83.
16 Ganz R, Gill TJ, Gautier E, et al. Surgical dislocation of the adult hip. A technique with full access to the femoral head and acetabulum without the risk of avascular necrosis. J Bone Joint Surg Br 2001;83-B:1119-24.
17 Espinosa N, Rothenfluh DA, Beck M, Ganz R, Leunig M. Treatment of femoro-acetabular impingement: Preliminary results of labral refixation. J Bone Joint Surg Am 2006;88:925-35.
18 Lavigne M, Parvizi J, Beck M, et al. Anterior femoroacetabular impingement. Part I. Techniques of joint preserving surgery. Clin Orthop 2004;418:61-6.
19 Beck M, Leunig M, Parvizi J, et al. Anterior femoroacetabular impingement. Part II. Midterm results of surgical treatment. Clin Orthop 2004;418:67-73.
20 Murphy SB, Tannast M, Kim YJ, Buly R, Millis MB. Debridement of the adult hip for femoroacetabular impingement. Clin Orthop 2004;429:178-81.
21 Spencer S, Millis MB, Kim YJ. Early results of treatment of hip impingement syndrome in slipped capital femoral epiphysis and pistol grip deformity of the femoral head-neck junction using the surgical dislocation technique. J Pediatr Orthop 2006;26:281-5.
22 Siebenrock KA, Schoeniger R, Ganz R. Anterior-femoro-acetabular impingement due to acetabular retroversion. Treatment with periacetabular osteotomy. J Bone Joint Surg Am 2003;85-A:278-86.
23 Sampson TG. Arthroscopic treatment of femoroacetabular impingement. Tech Orthop 2005;20:56-62.
24 Weiland DE, Philippon MJ. Arthroscopic technique of femoroacetabular impingement. Oper Tech Orthop 2005;15:256-60.
25 Byrd JW. Hip arthroscopy. J Am Acad Orthop Surg 2006;14:433-44.
26 Sadri H, Ménétrey J, Kraus E, Hoffmeyer P. Arthroskopische Behandlung des femoroazetabulären Impingements. Arthroskopie 2006;19:67-74.
27 Wettstein M, Dienst M. Hip arthroscopy for femoroacetabular impingement. Orthopade 2006;35:85-93.
28 Philippon MJ, Schenker ML. A new method for acetabular rim trimming and labral repair. Clin Sports Med 2006;25:293-7.
29 Clohisy JC, McClure JT. Treatment of anterior femoroacetabular impingement with combined hip arthroscopy and limited anterior decompression. Iowa Orthop J 2005;25:164-71.
30 Philippon MJ, Schenker ML. Arthroscopy for the treatment of femoroacetabular impingement in the athlete. Clin Sports Med 2006;25:299-308.

* à lire
** à lire absolument

PUB
!!! laisser le filet 0,5pt!!!
Merci